

Orijinal Soru: Klinik Bilimler 154

154.Aşağıdakilerden hangisi üst motor nöron tutulumuna ait bir bulgu değildir?

- A) Spastisite
- B) Ekstensör plantar yanıt
- C) Derin tendonreflekslerinde artma
- D) Fasikülasyonlar
- E) Hoffmann işareti

Doğru Cevap:D

KAMP NOTLARIMIZDAN REFERANSLAR

İLGİLİ NOTLAR

42

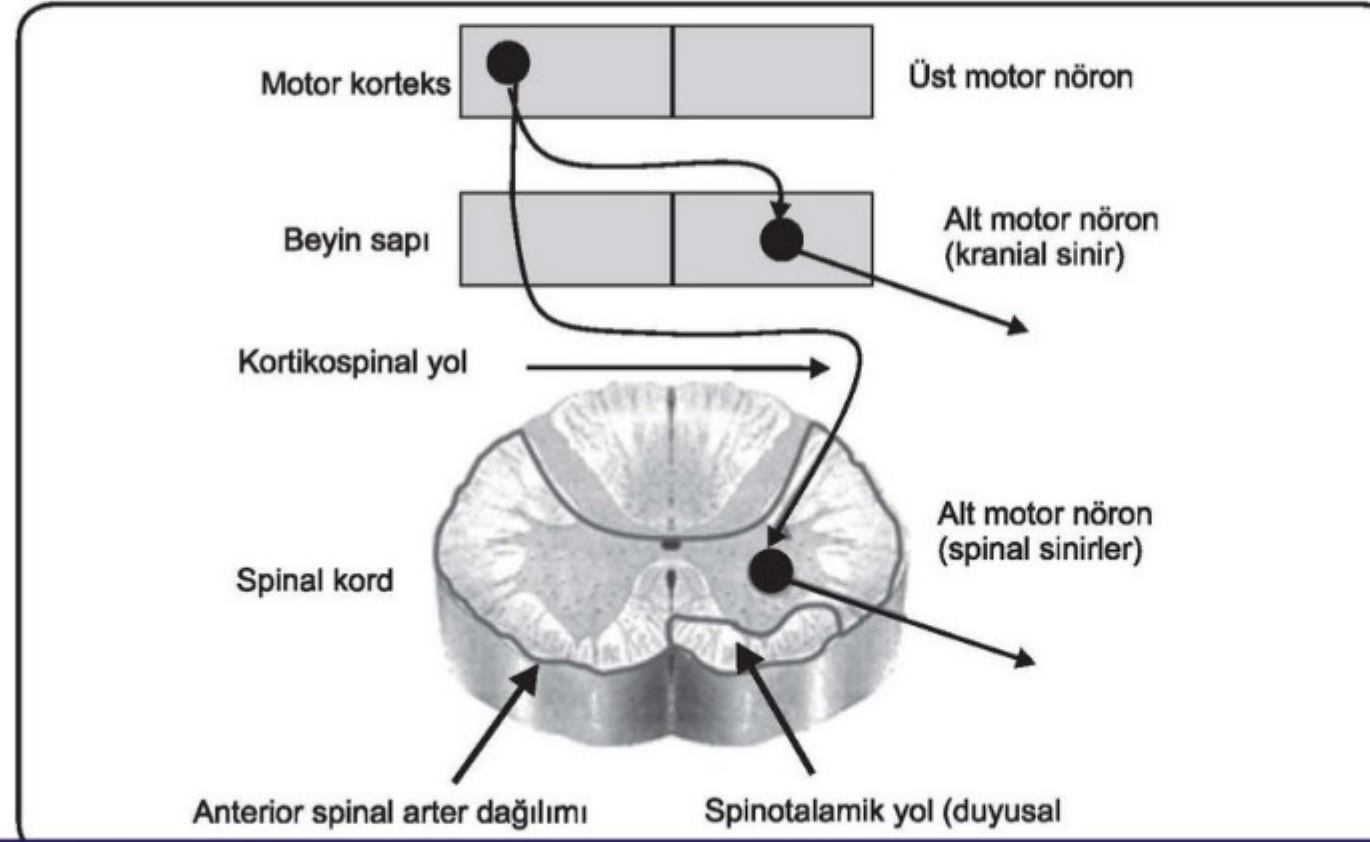
TUS HAZIRLIK MERKEZLERİ



Eaton-Lambert Sendromu

- Bir paraneoplastik sendromdur. En çok akciğer küçük hücreli karsinomda görülür.
- **Presinaptik Ca⁺⁺ kanallarına karşı otoantikör oluşumu**
- Ekstraoküler kaslar nadir tutulur.
- Eaton-Lambert sendromu ile myasthenia gravis'i ayırt etmek için **EMG**
 - ✓ Eaton-Lambert sendromunda aksiyon potansiyel genliği ilk uyarandan sonra → **ARTAR**
 - ✓ M.gravis'te aksiyon potansiyel genliği ilk uyarandan sonra → **AZALIR**

MOTOR NÖRONLAR VE MOTOR NÖRON HASTALIKLARI



Klinik Bilimler 154. soru
Tusdata Küçük Stajlar Kamp Notu 1. Fasikül Sayfa 042

BİRİNCİ MOTOR NÖRON HASARI BULGULARI

- Spastisite
- Derin tendon reflekslerinde artış
- Yüzeysel reflekslerde azalma (karın cildi ve kremaster refleksi)
- Patolojik refleksler (Babinski, klonus pozitifliği)

İKİNCİ MOTOR NÖRON HASARI BULGULARI

- Atrofi
- Kas fasikülasyonları (denervasyon hipersensitivitesi)
- Derin tendon refleksleri azalır
- Patolojik refleksler yoktur