

Orijinal Soru: Temel Bilimler 16

16. Aşağıdakilerden hangisinin yapısında perikondrium çermeyen hiyalin kıkırdak bulunur?

- A) Kulak kepçesi
- B) Trakea
- C) Eklem kıkırdağı
- D) İntervertebral disk
- E) Epiglottis

Doğru Cevap:C

DERS NOTLARIMIZDAN REFERANSLAR

(Bu referanslar; soru kitabı Tüm Tus Soruları, Kamp notlarımız ya da non spesifik slaytlardan DEĞİL, sadece güncel ders notlarımızdan verilmiştir. Bu notları şubelerimizde kolayca edinip, referansları kontrol edebilirsiniz.)



TUS HAZIRLIK MERKEZLERİ

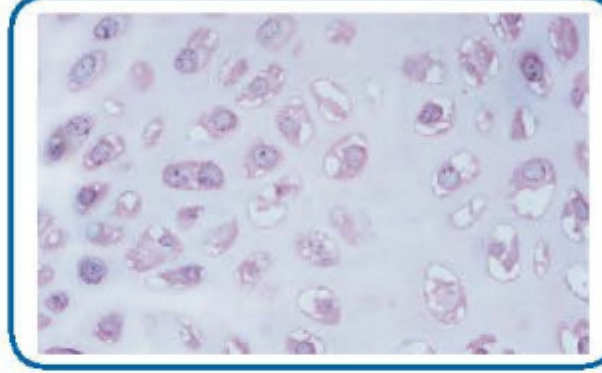
115

- Kıkırdak büyümesi mevcut kondrositlerin bölünerek çoğalmaları (**intertisyel büyüme**) ve **perikondrium**daki hücrelerin farklılaşmasıyla (**apozisyonel büyüme**) olur.
- Kıkırdak dokusunda bol miktarda bulunan ve en önemli hücre dışı proteoglikanlardan biri

Temel Bilimler 16. soru
Tusdata Fizyoloji Hist. ve Emb. Ders Notu 1. Fasikül Sayfa 115

HIYALİN KIKIRDAK

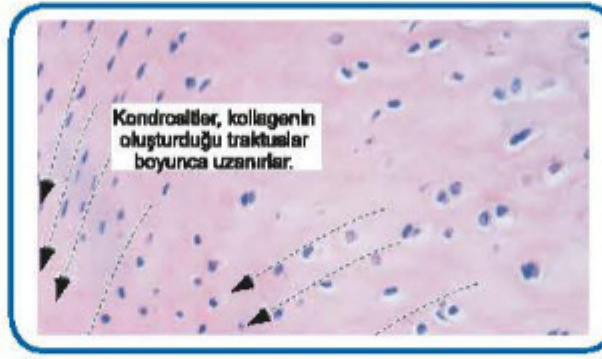- En yaygın kıkırdak türüdür. **Avaskülerdir**.
- Kuru ağırlığının **% 40'ı tip II kollajendir**. Net ağırlığının % 60'ını su oluşturur.
- **Solunum yollarında (trakea ve bronş), larinks (tiroid, krikoid ve aritenoidler), fetal iskelet dokusu, epifiz plakları, sinovyal eklemlerin eklem yüzeyinde** bulunur.
- **Fetüsün ilk iskeleti** hiyalin kıkırdaktan oluşmuştur.
- **Perikondrium** ile çevrilidir. Perikondrium dış fibröz ve iç kıkırdak tabakaları içerir.
- **Eklem kıkırdağı perikondrium içermeyen hiyalin kıkırdak tipidir**.
- Tip II kollajen ve proteoglikan içeren teritoriyel ve interteritoriyel matrislerle çevrilidir.



Hiyalin

FİBRÖZ KIKIRDAK

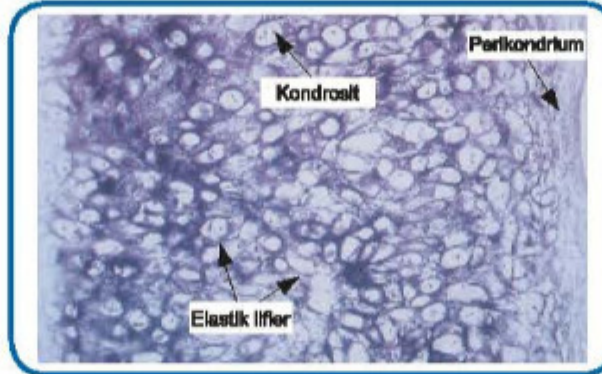
- Kuvvet etkisindeki vücut bölgelerinde bulunur. **Perikondrium yoktur**. Genellikle avaskülerdir.
- **Sternoklaviküler ve temporomandibular eklemlerin eklem diskleri, bileğin üçgen fibrokartilaj kompleksinde** vardır.
- Fibröz kıkırdakta hem **tip I** hem de **tip II** kollajen lifleri bulunur. Daha yoğun olarak **tip I kollajen** lif vardır. Hiyalin kıkırdak ile sıkı fibröz doku arası geçiş formudur.
- **Diskus intervertebralislerde** (annulus fibrosus tip I, nükleus pulposus tip II kollajen), **meniskuslarda, Simfizis pubiste ve Tendonların kemiğe yapışma yerlerinde** bulunur.



Fibröz

ELASTİK KIKIRDAK

- Daha esnek ve bükülgendir. Avaskülerdir.
- Yapısında **tip II kollajene** ek olarak bol miktarda **elastik lif** vardır.
- **Kulak kepçesi, dış kulak kanalı duvarı, epiglottis, östaki borusu, plika vokalis ve kuneiform** kıkırdakların yapısında bulunur.
- Perikondrium ile çevrilidir.
- Tip II kollajen ile temas eden proteoglikanlar orsein ile boyanan elastik liflerin çevrelediği kondrositleri içerir.



Elastik

İLGİLİ NOTLAR

Biz notumuza hiyalin kıkırdak ile ilgili bilmeniz gereken herşeyi yazdık. **Gerisini ÖSYM düşünsün!!!**