

Orijinal Soru: Klinik Bilimler 206

206.Meckel divertikülü ile ilgili aşağıdaki ifadelerden hangisi yanlıştır?

- A) Gerçek divertiküldür.
- B) İntestinal obstrüksiyon ile bulgu verebilir.
- C) Heterotopik gastrik ve pankreatik doku içerebilir.
- D) İnguinal herni kesesi içinde görüldüğünde Amyand herni adını alır.
- E) Meckel divertikülüne bağlı kanama gençlerde daha sık görülür.

Doğru Cevap:D

KAMP NOTLARIMIZDAN REFERANSLAR

İLGİLİ NOTLAR



TUS HAZIRLIK MERKEZLERİ

257

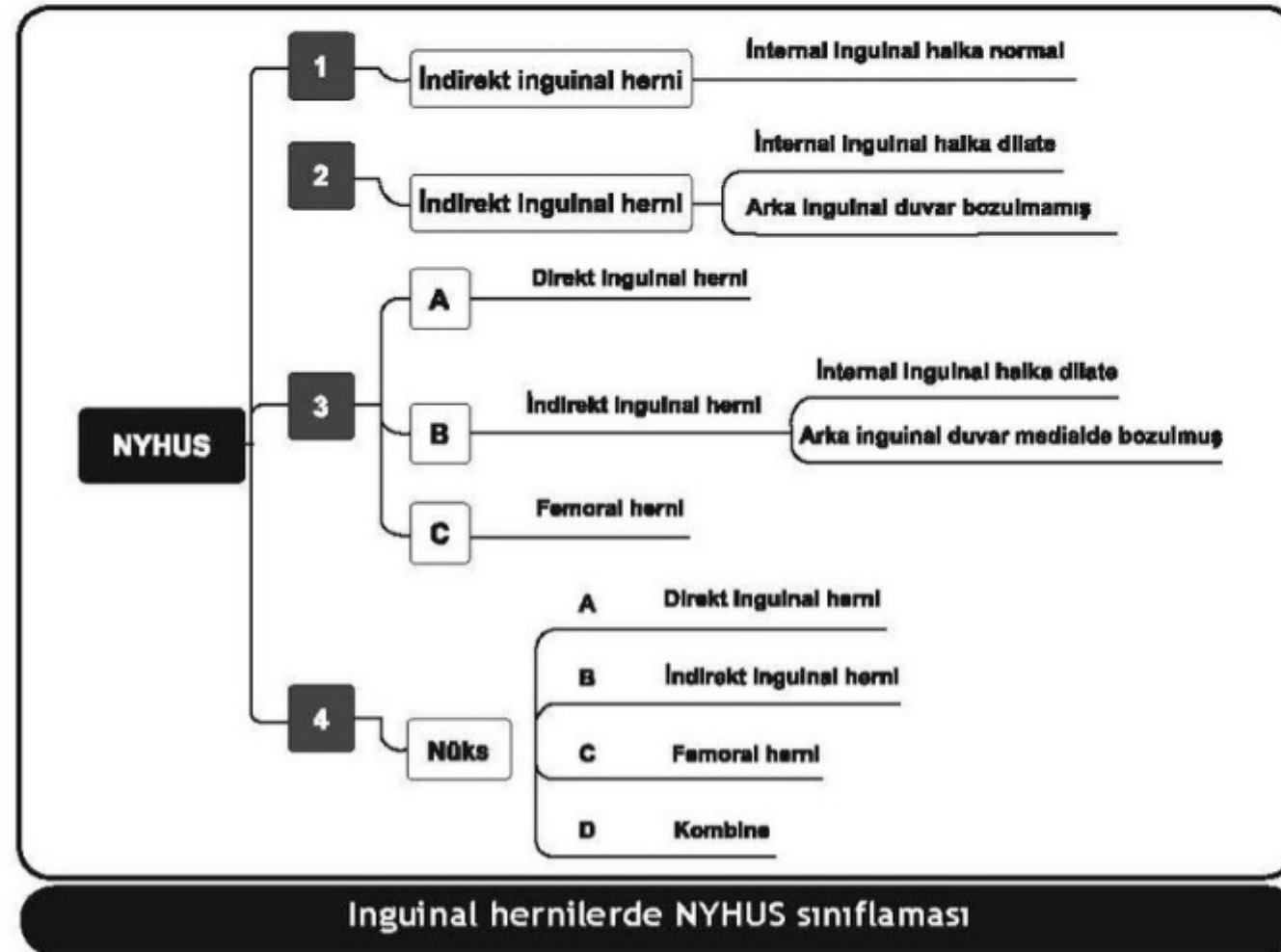
KASIK FITIKLARI

İNDİREKT İNGUİNAL HERNİ

- Erkek ve kadınlarda **en sık** rastlanan herni tipidir. Fitik kesesi **inferior epigastrik damarların lateralindedir**. **Pediyatrik** inguinal hernilerin çoğunluğu indirekttir. İndirekt inguinal herniler **%75 sağdadır**. Çocuklarda bilateral olma riski yüksektir

DİREKT İNGUİNAL HERNİ

- Transvers fasya zayıflığı nedeni ile **Hesselbach üçgeni içinden** çıkar. Fitik kesesi **inferior epigastrik damarların medialindedir**. Defekt genelde geniş tabanlıdır ve inkarsasyon ve strangülasyon riski daha azdır. Artan yaşla birlikte sıklığı artar, fiziksel aktivite ile de ilişkilidir.



Inguinal hernilerde NYHUS sınıflaması

PANTOLON HERNİ

- Aynı tarafta **direkt + indirekt** hernidir. Inferior epigastrik damarların **medial ve lateralinden aynı anda** herniasyon olur.

FEMORAL HERNİ

- İnguinal ligamanın **inferior / posteriorundan femoral kanala** doğru ilişkilidir.

Klinik Bilimler 206. soru
Tusdata Genel Cerrahi Kamp Notu 1. Fasikül Sayfa 257

LİTTRE FITIĞI

- Fitik kesesinin içinde **Meckel divertikülünün** bulunmasıdır.

RICHTER FITIĞI (PINCEMENT LATERAL)

- Kесе içerisinde bağırsağın yan duvarında bir parçasının bulunmasıdır. **Obstrüksiyon olmadan strangülasyon gelişebilir. Sağ tarafta terminal ileum yakalanır.**