

Orijinal Soru: Klinik Bilimler 207

207. Makattan kanama şikâyetiyle acil servise gelen 68 yaşındaki erkek hastanın kolonoskopisinde kanama odağı tespit edilemiyor. Nazogastrik sondada normal mide içeriği görülüyor. Hastaya 4 ünite eritrosit süspansiyonu verilmesine rağmen hemoglobin değeri yükselmüyor. Hipotansiyonu ve taşikardisi olan hastanın öyküsünden 5 yıl önce abdominal anevrizma ameliyatı olduğu öğreniliyor.

Hastadaki kanamanın en olası nedeni aşağıdakilerden hangisidir?

- A) Divertikülozis
- B) Aortoenterik fistül
- C) Anjiyodisplazi
- D) Dieulafoy lezyonu
- E) Mezenter iskemi

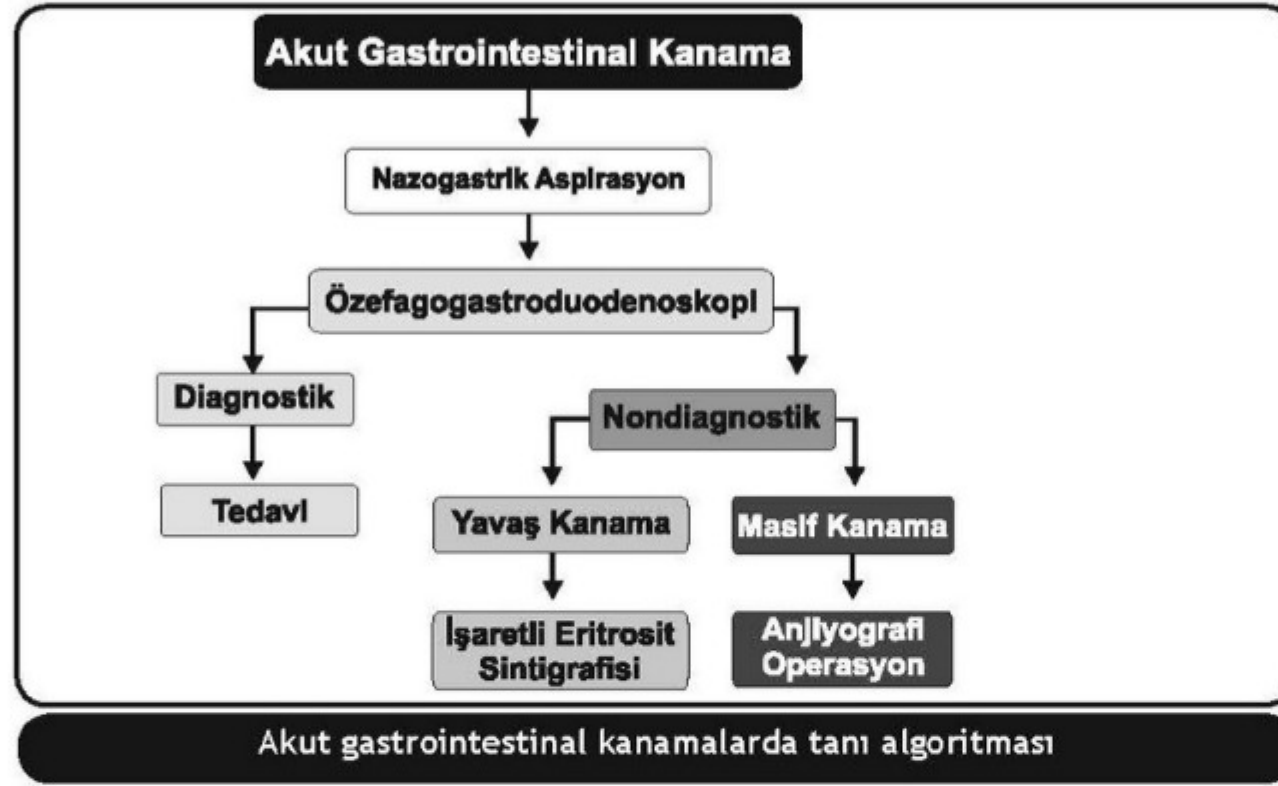
Doğru Cevap: B

KAMP NOTLARIMIZDAN REFERANSLAR

İLGİLİ NOTLAR

206

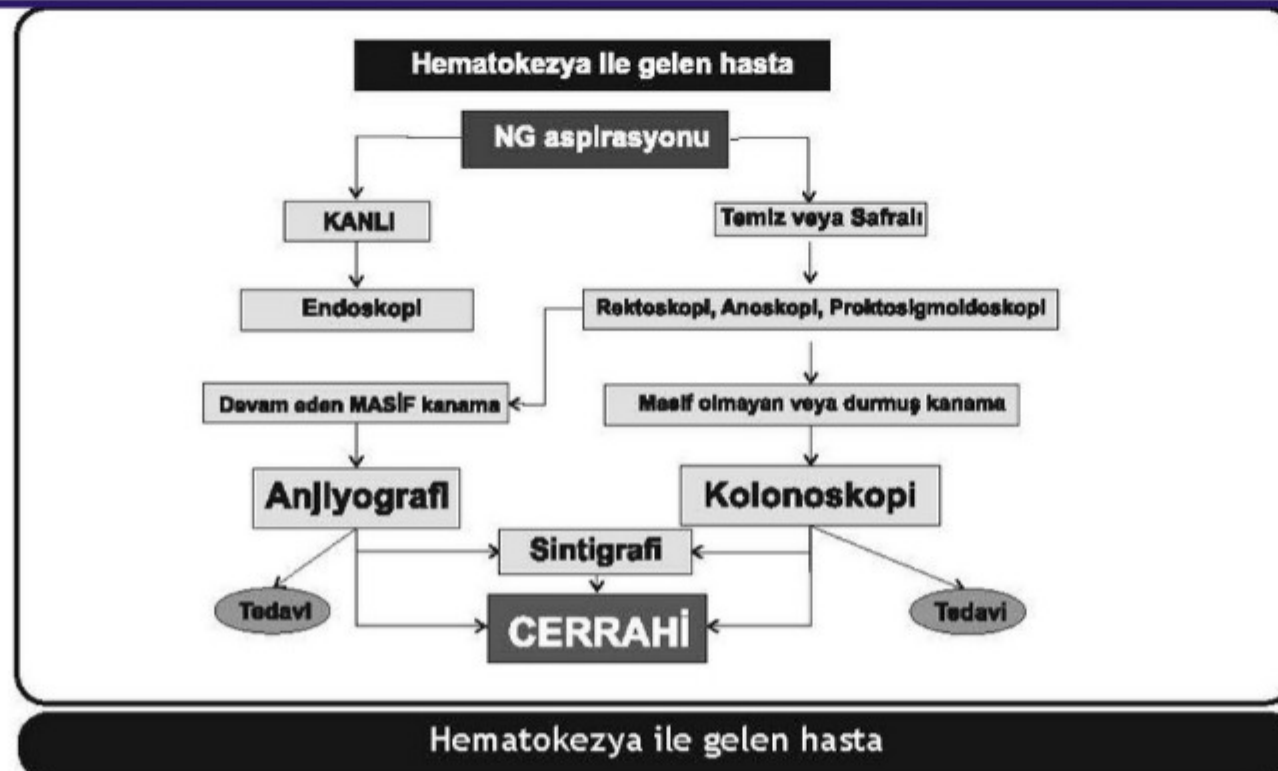TUS HAZIRLIK MERKEZLERİ



ALT GİS KANAMALARI

Klinik Bilimler 207. soru
Tusdata Genel Cerrahi Kamp Notu 1. Fasikül Sayfa 206

Alt GİS kanamasının nedenleri			
Kolondan kaynaklanan	%95	İnce bağırsaklardan kaynaklanan	%5
Divertiküler hastalık	%30-40	Anjiyodisplaziler	
Anorektal hastalıklar	%5-15	Erozyon ve ülserler (potasyum, NSAİİ)	
İskemi	%5-10	Crohn hastalığı	
Neoplazm	%5-10	Radyasyon	
Enfeksiyöz kolit	%3-8	Meckel divertikülü	
Post-polipektomi	%3-7	Neoplazm	
İnflamatuvar bağırsak hastalığı	%3-4	Aortoenterik fistül	
Anjiyodisplazi	%3		
Radyasyon koliti /proktiti	%1-3		
Diğer	%1-5		
Bilinmeyen	%10-25		



Bu soru hakkında daha fazla referansımızı görmek için www.tusdata.com'u ziyaret ediniz.