

# Orijinal Soru: Klinik Bilimler 230

230. Doğum eyleminde izlenen bir gebenin vajinal muayenesinde; fetal başın sol oksiput transvers pozisyonda olduğu, sutura sagittalisin pubise yakın olup posterior pariyetal kemiğin pelvise prezente olduğu anlaşılıyor. Bu durum aşağıdakilerden hangisiyle adlandırılır?

- A) Normal sinklitzizm
- B) Posterior asinklitzizm
- C) Fetal başın defleksiyonu
- D) Anterior asinklitzizm
- E) Yüksekte düz duruş

Doğru Cevap: B

## DERS NOTLARIMIZDAN REFERANSLAR

(Bu referanslar; soru kitabı Tüm Tus Soruları, Kamp notlarımız ya da non spesifik slaytlardan DEĞİL, sadece güncel ders notlarımızdan verilmiştir. Bu notları şubelerimizde kolayca edininip, referansları kontrol edebilirsiniz.)

## İLGİLİ NOTLAR

Referanstaki görsel, soruda tarif edilen durumu öyle güzel ifade ediyor ki size sadece doğru yanıtı işaretlemek kalıyor.

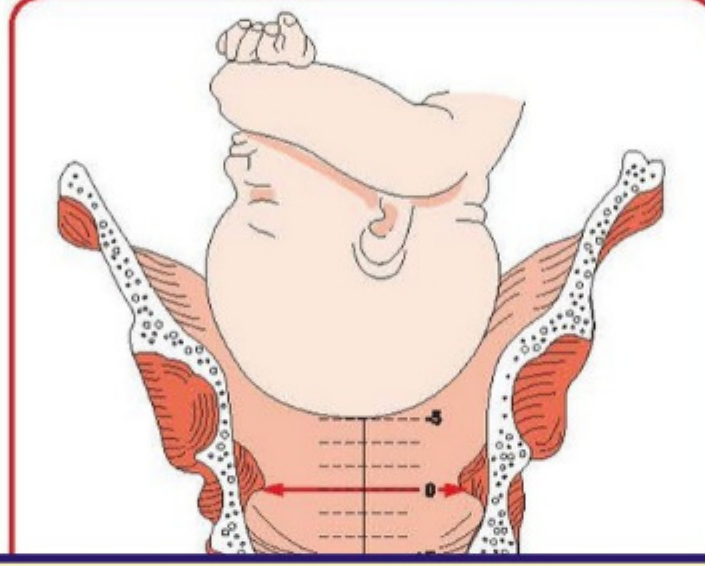


TUS HAZIRLIK MERKEZLERİ

397

### Seviye

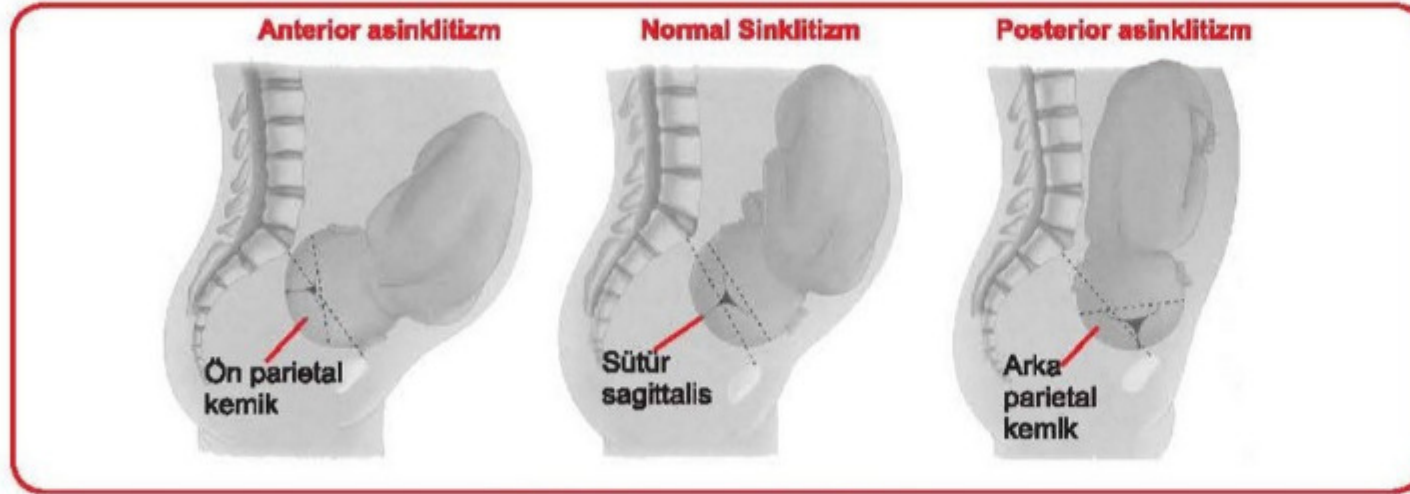
- Prezente olan kısmın spina iskiadikalara olan uzaklığıdır. Pelvik girimden olan uzaklığı cm cinsinden (-) değerlerle ölçülürken (-5, -4, -3, -2, -1), çıkımdan olan uzaklığı cm cinsinden (+) değerlerle ölçülür (+1, +2, +3, +4, +5). Önde gelen kısmın linea terminalis seviyesine ulaşması -5, spina iskiadikalara ulaşması 0



Klinik Bilimler 230. soru  
Tusdata Kadın Hast ve Doğum Ders Notu 2. Fasikül Sayfa 397

### Sinklitzizm

- Biparietal çapın pelvik girim ön-arka çapına ya da sagittal sütürün transvers çapa paralel olması durumudur. Anterior veya posteriora olan lateral defleksiyon durumları asinklitzizm olarak adlandırılır. Eğer sagittal sütür sakruma yakın ise muayene esnasında önce fetusun ön pariyetal kemiği hissedilir buna anterior asinklitzizm denir. Sagittal sütür simfiz ise yakınsa önce arka pariyetal kemik palpe edilir bunada posterior asinklitzizm denir. Asinklitzizmlerin orta derecede olanları normal vajinal yoldan doğabilirler. Ancak ileri derecede posterior asinklitzizm durumlarında sezaryan ile doğum gerekebilmektedir.



Sinklitzizm ve asinklitzizm

### DOĞUMUN KARDİNAL HAREKETLERİ (N-01)

- Prezente olan fetal kısmın kemik pelvise adaptasyonu için gerekli hareketlerdir. Fetusun en dar pelvis segmentinden (orta pelvis) en küçük çevreyi oluşturan çap (suboksipitobregmatik çap) ile geçmesi gereklidir. Bu amaçla sırayla şu kardinal hareketlerle doğum gerçekleşir.