

# Orijinal Soru: Klinik Bilimler 236

236.Erişkin hayatta genellikle rudimente olan, ancak bazen içi sıvı dolarak labia majora'nın üstünde kistik lezyon ile prezente olabilen, peritonun inguinal kanala protrüzyonu ile oluşan anatomik yapı aşağıdakilerden hangisidir?

- A) Nuck kanalı
- B) Gubernakulum ovarii
- C) Gartner kanalı
- D) Gimbernat ligamanı
- E) Cooper ligamanı

Doğru Cevap:A

## DERS NOTLARIMIZDAN REFERANSLAR

(Bu referanslar; soru kitabı Tüm Tıp Soruları, Kamp notlarımız ya da non spesifik slaytlardan DEĞİL, sadece güncel ders notlarımızdan verilmiştir. Bu notları şubelerimizde kolayca edinebilir, referansları kontrol edebilirsiniz.)

24

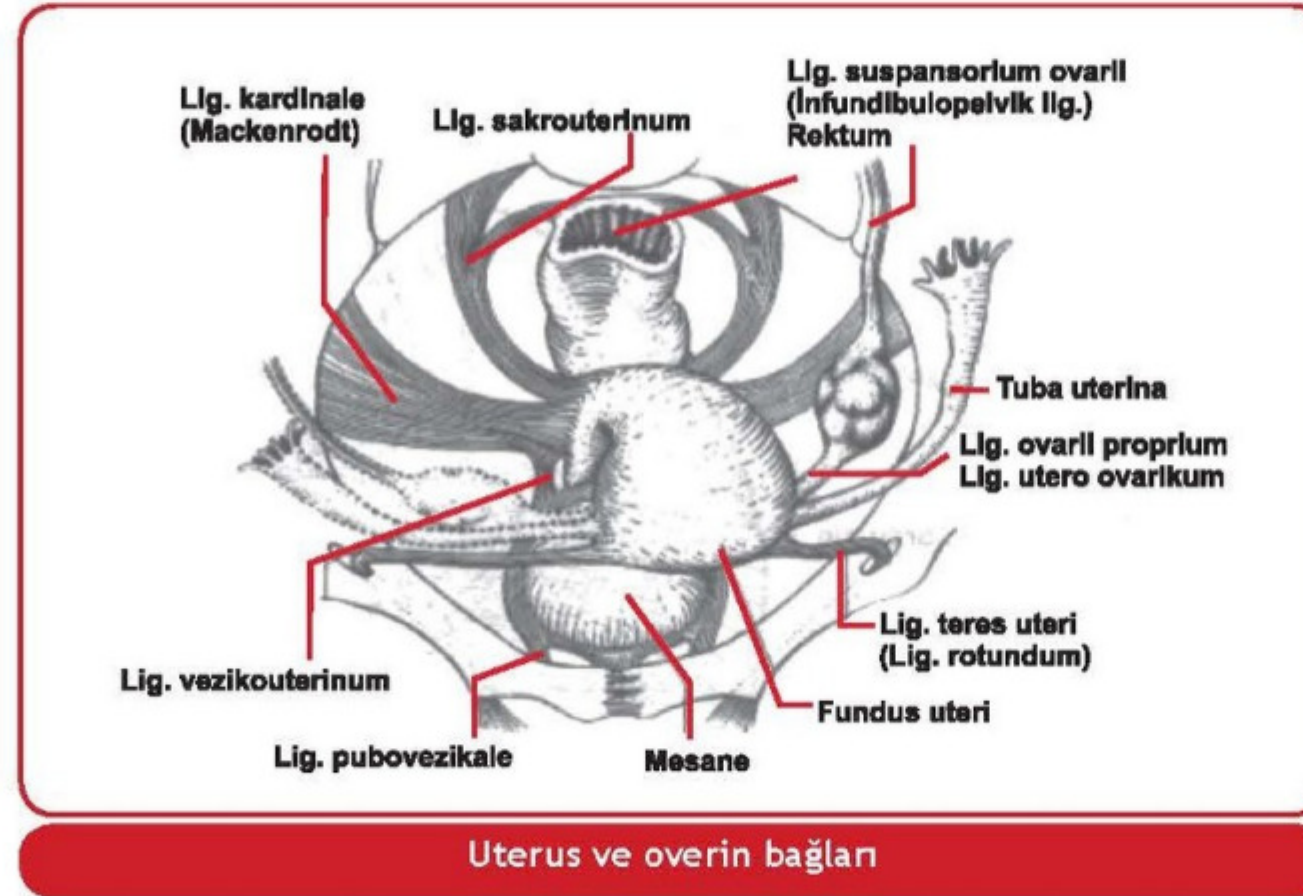
TUS HAZIRLIK MERKEZLERİ



- **Sakrouterin ligament:** Uterusu yerinde tutan en güçlü ikinci bağ olup istmus uteriden başlar, rektumu çevreler ve sakrumda biter. **Inferior hipogastrik** ve sakral pleksustan gelen parasempatik ve sempatik lifleri içerir (uterusun otonom

Klinik Bilimler 236. soru  
Tusdata Kadın Hast ve Doğum Ders Notu 1. Fasikül Sayfa 024

- **Ligamentum rotundum (round ligament, ligamentum teres uteri):** Embriyolojik olarak gubernakulumun artığıdır. Uterus köşelerinden başlayarak **n.ilioinguinalis** ve **n.genitofemoralisin genital dalları** ile birlikte **inguinal kanaldan geçer** ve labium majusta sonlanır. (N-12). Bir parça peritonu da beraberinde sürükler ve erişkin çağda bu yapı kistleşebilir. Vulvada yer alan bu yapıya **Nuck kanalı kisti** denir (erkeklerdeki **hidroselin homoloğudur**). Uterus yakınlarında bu bağ içinde çok sayıda düz kas lifleri bulunur ve buradan **leiomyom** gelişimine sık rastlanılır (E-99). Ancak uç kısımları sadece fibröz dokudan yapılmıştır. Uterusa yapısal bir destek sağlamaz ancak anteversiyona yardımcı olur. Bu ligamentin arteriyal beslenmesi; **Sampson arteri** tarafından sağlanır. Bu arter a.uterina'nın dalıdır.
- **Lig.latum uteri:** Tuba uterina, Lig.rotundum ve Lig.ovarii proprium'u örten, uterus yanlarından pelvis duvarına kadar uzanan periton yapraklarıdır. **Lig. latum asıcı bir bağ değildir ve destek görevi yoktur.** Uterusun yanlara devrilmesini önler. Tuba uterina'yı örten üst parçası mezosalpinksi meydana getirir. Lig. latum'un uterusu yakın kısımlarında iki yaprağı arasında yer alan bağ dokusuna da parametrium adı verilir.



Uterus ve overin bağları

### Uterusun Damar ve Sinirleri

- **Arterleri:** Uterus, **a. iliaka internanın** bir dalı olan **a. uterina'lar** tarafından beslenir. Asendan dalıyla **a. ovarica** ile, desendan dalı ise **a. vajinalis** ile anastomoz yapar. Ayrıca fundus düzeyinde karşı uterin arterden gelen dallarla da anastomoz yapar.
- ☑ Uterin arterin dallarından **arkuat arterler** uterin kaviteye paralel yerleşimlidir ve yüzeysel miyometriumu beslerler. Arkuat arterlerin dalı olan **radial arterler** miyometriuma dik açı ile girerler ve miyometriyumun derin kısımlarını beslerler. Daha sonra bu vasküler yapı sırasıyla endometriyumun bazal bölümünde **baziller arter** ve fonksiyonel bölümünde ise **spiral arter** adı ile seyrederek (Ş-20).
- ☑ Spiral arterler **hormonal uyarılara** yanıt verirler ve menstruasyon oluşumundan sorumludurlar. Spiral arterler arasında **anastomoz yoktur**.

## İLGİLİ NOTLAR

Aslında klinik oryante bir anatomi sorusu...

Şampiyonların notu yine sahnede...

Her bir notumuzun tek bir amacı var, size soruyu bir şekilde yaptırmak...