

# Orijinal Soru: Klinik Bilimler 197

- 197.I. Histopatolojisinde en sık adenokarsinom görülür.  
II. Eş zamanlı kemoterapi ve radyoterapi ile tedavi başarısı yüksektir.  
III. Patogenezinde en sık Epstein – Barr virus (EBV) rol oynar.  
IV. Kadınlarda daha sık görülür.

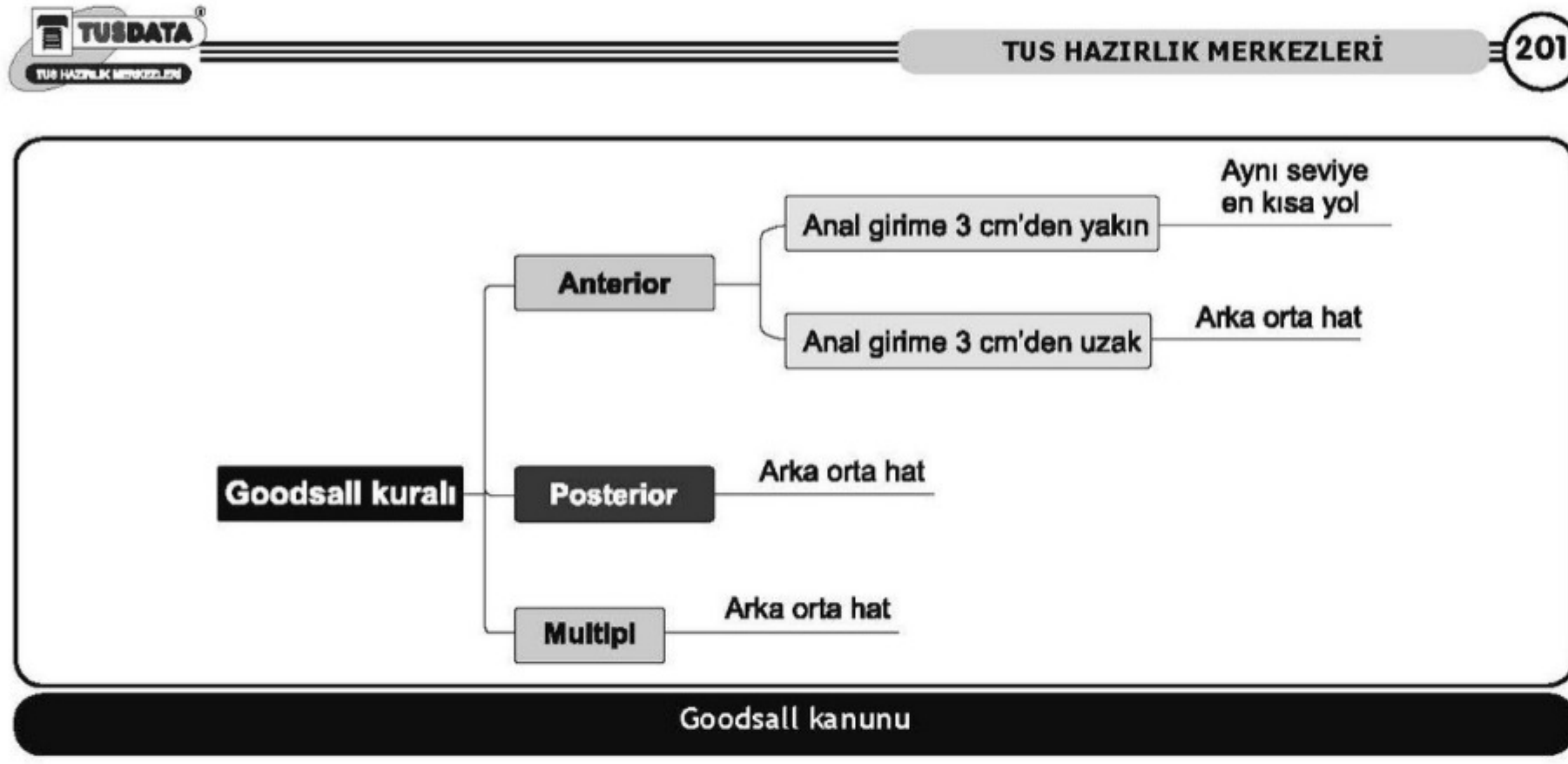
Anal kanal kanserleriyle ilgili yukarıdaki ifadelerden hangileri doğrudur?

- A) Yalnız I  
B) Yalnız II  
C) I ve III  
D) II ve IV  
E) III ve IV

Doğru Cevap:D

## KAMP NOTLARIMIZDAN REFERANSLAR

## İLGİLİ NOTLAR



## ANOREKTAL BÖLGE MALİGN HASTALIKLARI

### KONDILOMA AKUMİNATA

- Kondiloma aküminataya (**anogenital siğil**) HPV neden olur. Viral alt gruplar **HPV-6 ve HPV-11 genellikle benign** siğillerde bulunurken HPV- 16 ve HPV-18 daha agresif olma eğilimindedir ve displazi ve kansere ilerleyiş ile ilişkilidir.

### VERRÜKÖZ KARSİNOM

- Buschke-Lowenstein tümörü**, dev kondiloma aküminataya diğer isimleridir. Verrüköz kanserler **kondiloma aküminatanın lokal agresif bir formudur**. Geniş lokal eksizyon ile tedavi edilir. Çok büyük lezyonlarda radyoterapi uygulanabilir.

Klinik Bilimler 197. soru

Tusdata Genel Cerrahi Kamp Notu 1. Fasikül Sayfa 201

### EPİDERMOİD KARSİNOM

- Anüsün epidermoid karsinomları **skuamöz hücreli karsinomlar**, kloajenik karsinom, transizyonel karsinom ve bazoloid karsinomları kapsar. Bu tümörlerin klinik davranışı ve seyri benzer. Genellikle anal veya perianal kitle şeklinde bulgu verir. Ağrı ve kanama bulunabilir.
- Anal kanalda veya sfinkterleri invaze eden epidermoid karsinomlar** lokal olarak eksize edilemezler ve **ilk aşamada tedavi kemoterapi ve radyoterapiye** (NİGRO protokolü - 5- fluorouracil, mitomisin C ve 3000cGy eksternal radyoterapi) dayanır.
- Nüks gelişirse genellikle radikal rezeksiyon (**abdominoperineal rezeksiyon [APR]**) gerekir.

HPV ve anal kanal
<ul style="list-style-type: none"><li>Skuamöz hücreli karsinom, Bowen hastalığı</li><li>Kondiloma aküminataya</li><li>Dev kondilom, Verrüköz kanser veya Buschke-Lowenstein tümörü</li></ul>

### BAZAL HÜCRELİ KARSİNOM

- Anüsün bazal hücreli karsinomu nadir bir lezyondur.