

# Orijinal Soru: Klinik Bilimler 208

208. Akut anal fissür tedavisinde aşağıdakilerden hangisi **ilk** aşamada **tercih edilmez**?

- A) Sıcak oturma banyosu
- B) Topikal kalsiyum kanal blokörü
- C) Lateral internal sfinkterotomi
- D) Gaita yumuşatıcıları
- E) Topikal nitrogliserin

Doğru Cevap: C

## DERS NOTLARIMIZDAN REFERANSLAR

(Bu referanslar; soru kitabı Tüm Tus Soruları, Kamp notlarımız ya da non spesifik slaytlardan DEĞİL, sadece güncel ders notlarımızdan verilmiştir. Bu notları şubelerimizde kolayca edinin, referansları kontrol edebilirsiniz.)

## İLGİLİ NOTLAR

644

TUS HAZIRLIK MERKEZLERİ



### KLİNİK

- Defekasyon sırasında ağrı olur. Hasta defekasyon yapmak istemez.
- Spazmın da sonucu ile konstipasyon olur ve sert dışkı daha çok travmaya neden olur. Böylece kısır bir döngüye girilir ve hastalık ilerler. Klinik tanı kolaydır. Gluteuslar ayrılınca fissür görülüp tanı konur.
- Anal fissürler aynı zamanda bazı sistemik hastalıklarla birlikte görülebilir. Bu açıdan dikkatli olunmalıdır. Çünkü bu hastalıklar oldukça öpnelidir. Bize bu konuda yardımcı

Klinik Bilimler 208. soru

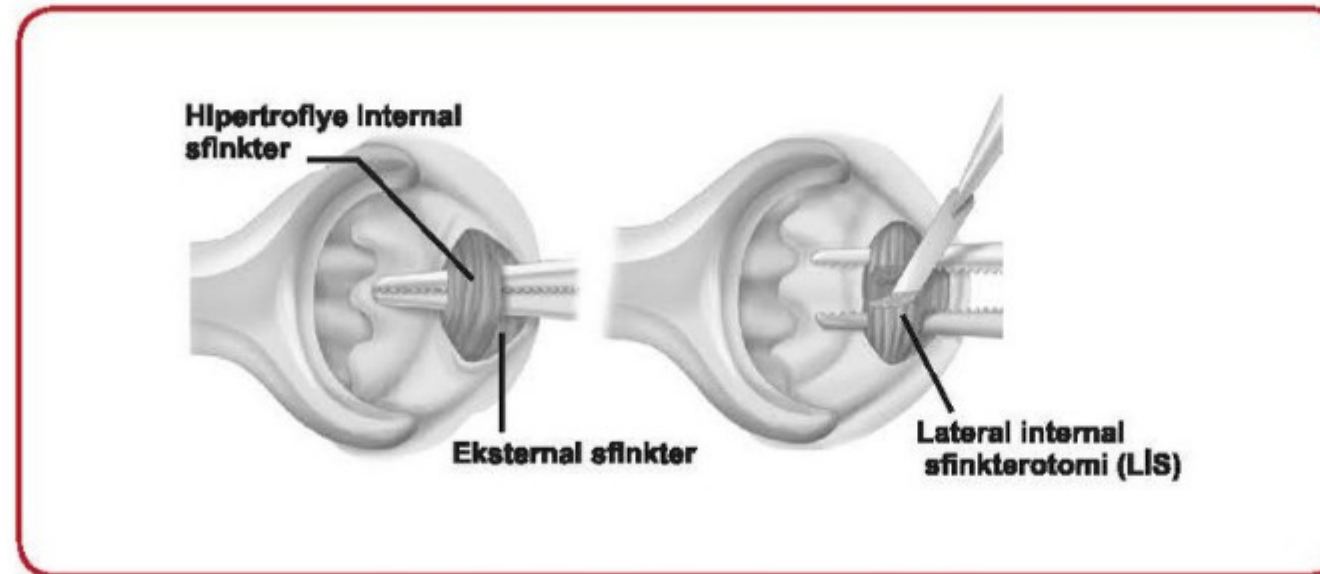
Tusdata Genel Cerrahi Ders Notu 2. Fasikül Sayfa 644

### TEDAVİ

- Önce medikal tedavi uygulanır. Akut fissürlerde etkilidir. Fissür oluşumuna neden olan konstipasyonu gidermek ve "ağrı-spazm" kısır döngüsünü ortadan kaldırmak, temel prensiptir.
- Lokal anestezi pomad (lidokainli jel) + posalı yiyecekler + laksatifler ve sıcak oturma banyosu birinci basamak tedavidir.
- Topikal nitrogliserin, arjinin (nitrik oksid kaynağı), kalsiyum kanal blokörleri (diltiazem ve nifedipin), topikal betanekol (muskarinik agonist) ve botulinum toksini de tedavide kullanılır.
- Akut fissürlerin %50'si medikal tedavi ile iyileşir. Medikal tedavi başarılı olmazsa veya kronik fissür mevcutsa, ameliyat yapılır.

### Lateral internal sfinkterotomi

- ✓ Litotomi pozisyonunda saat 3 hizasından internal sfinkter kesilir. Fissüre dokunulmaz, böylece dışkı pasajı kolaylaşır ve travmatik etkisi ortadan kalkar. Fissür 10-15 günde kendiliğinden iyileşir; %95 iyileşme sağlar.
- ✓ Rekürens %10 hastada görülürken, gaz inkontiansı %5-15 hastada görülebilir.



Lateral internal sfinkterotomi (LİS)

- ✓ Sistemik hastalıklarla birlikte olan anal fissürlerde ise, öncelikle altta yatan patolojiye yönelik tedavi uygulanmalıdır.

## ANOREKTAL APSELER

- Anorektal apseler, sık görülürler. Sebep genellikle anal bezlerdeki enfeksiyondür.
- İntersfinkterik planda yayılırlar.
- En sık perianal fossada yerleşir.

Bu soru hakkında daha fazla referansımızı görmek için [www.tusdata.com](http://www.tusdata.com)'u ziyaret ediniz.