

Orijinal Soru: Klinik Bilimler 211

211. Laparoskopik apendektomi sonrası karın ağrısı, bulantı ve kusma şikâyetleriyle başvuran bir hastanın ultrasonografisinde ince bağırsağın antimezenterik duvarının bir bölümünün laparoskopik port yerinden cil altına uzandığı ve strangüle olduğu tespit ediliyor. **Bu hastada tarif edilen en olası fıtık aşağıdakilerden hangisidir?**

- A) Littre
- B) Richter
- C) Obturator
- D) Spigelian
- E) Amyand

Doğru Cevap: B

DERS NOTLARIMIZDAN REFERANSLAR

(Bu referanslar; soru kitabı Tüm Tus Soruları, Kamp notlarımız ya da non spesifik slaytlardan DEĞİL, sadece güncel ders notlarımızdan verilmiştir. Bu notları şubelerimizde kolayca edinin, referansları kontrol edebilirsiniz.)

İLGİLİ NOTLAR

834

TUS HAZIRLIK MERKEZLERİ

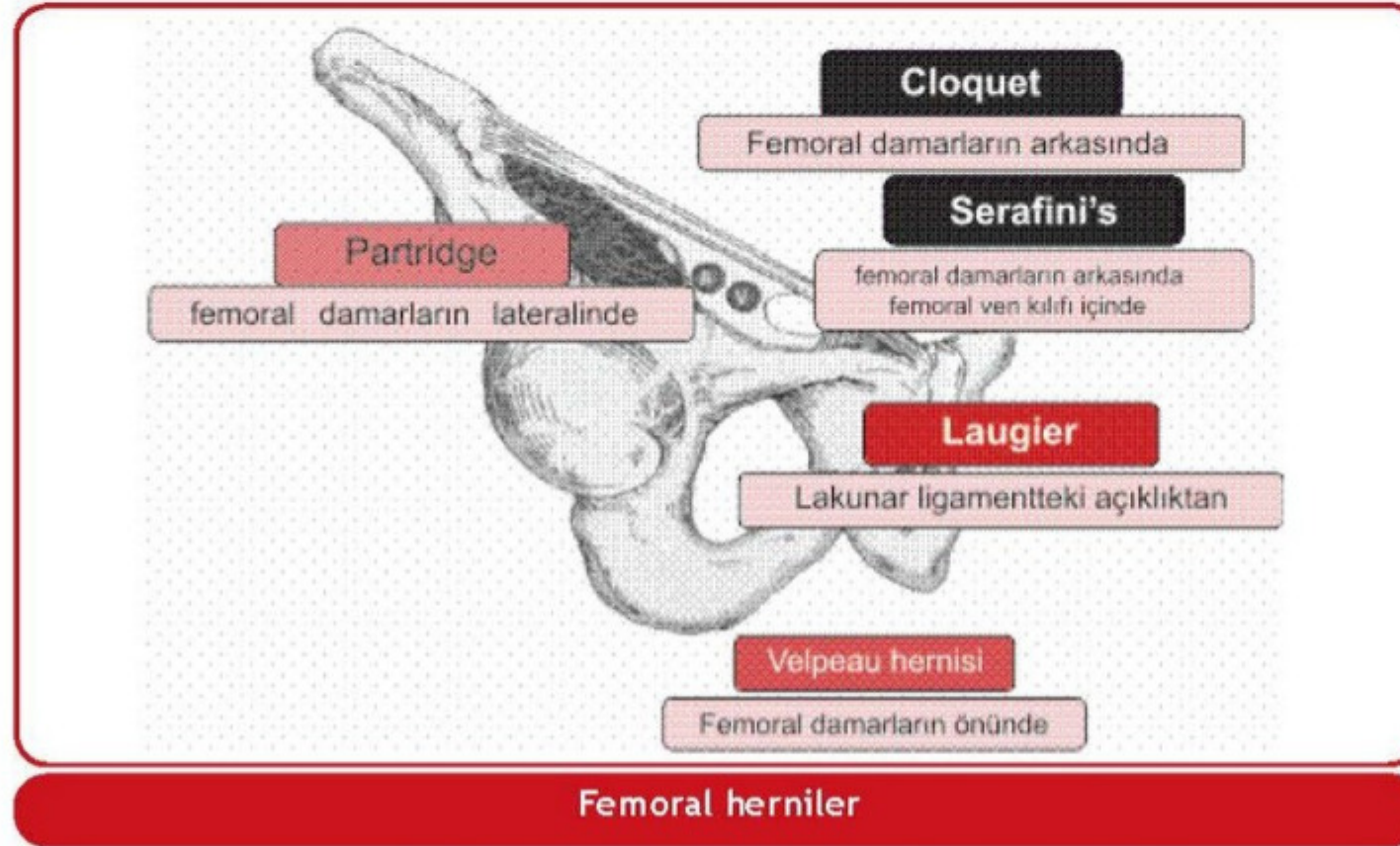
TUSDATA
TUS HAZIRLIK MERKEZLERİ

PANTOLON HERNİ

- Aynı tarafta direkt + indirekt hernidir.
- İ inferior epigastrik damarların medial ve lateralinden aynı anda herniasyon olur.

FEMORAL HERNİ

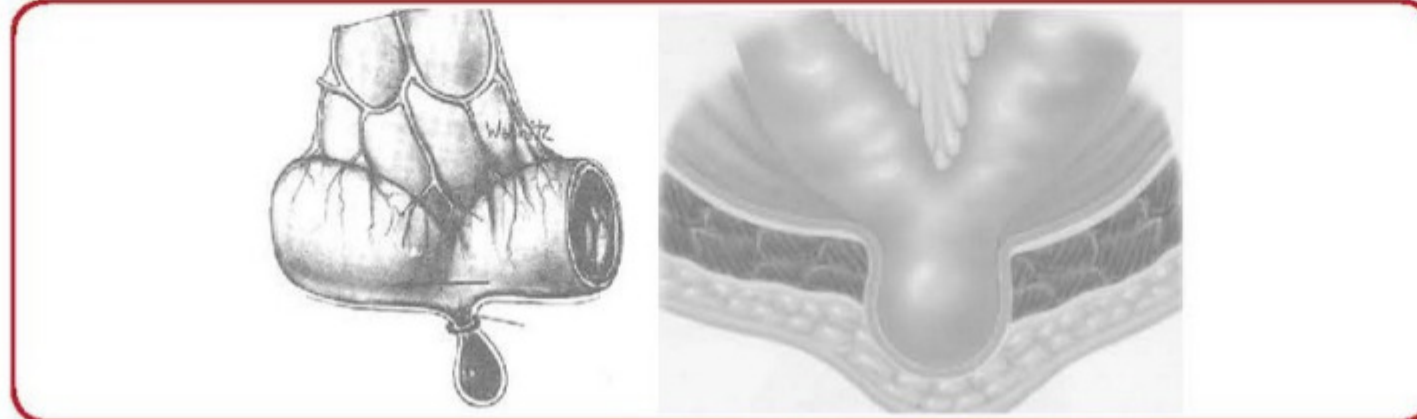
- İnguinal ligamanın inferior / posteriorundan femoral kanala doğru fıtıklaşmadır. Femoral damarların medialindedir.
- Fizik egzersiz ve gebelikle ilişkilidir.
- Yaşlı kadınlarda daha sıktır.
- Sağ tarafta terminal ileum yakalanır. İnguinal ligaman altında inkarsere kitle şeklinde görülür.
- İnkarserasyon ve strangülasyon riski en yüksek olan inguinal herni tipidir (% 30-40).



Klinik Bilimler 211. soru
Tusdata Genel Cerrahi Ders Notu 2. Fasikül Sayfa 834

RICHTER FITIĞI (PINCEMENT LATERAL)

- Kесе içerisinde bağırsağın yan duvarında bir parçasının bulunmasıdır.
- Obstrüksiyon olmadan strangülasyon gelişebilir.



Richter Fıtığı