

Orijinal Soru: Temel Bilimler 89

89. Altmış iki yaşındaki erkek hasta, sağ dizinde bir haftadır süren şişlik ve ağrı şikâyetiyle başvuruyor. Hastadan alınan sinoviyal sıvı aspirasyon örneğinin polarize ışık mikroskopisinde aşağıdaki kristaloid birikimler görülüyor.



Bu hasta için en olası tanı aşağıdakilerden hangisidir?

- A) Romatoid artrit
- B) Osteoartrit
- C) Gut artrit
- D) Septik artrit
- E) Kalsiyum pirofosfat birikimi

Doğru Cevap:C

DERS NOTLARIMIZDAN REFERANSLAR

(Bu referanslar; soru kitabı Tüm Tus Soruları, Kamp notlarımız ya da non spesifik slaytlardan DEĞİL, sadece güncel ders notlarımızdan verilmiştir. Bu notları şubelerimizde kolayca edinin, referansları kontrol edebilirsiniz.)

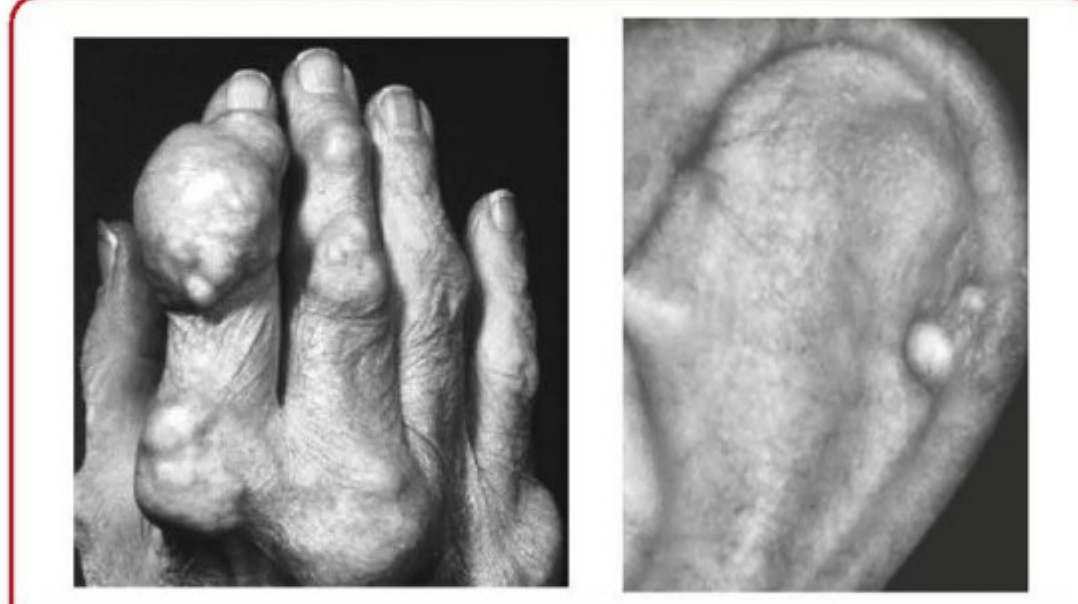İLGİLİ NOTLAR

648

TUS HAZIRLIK MERKEZLERİ




- o Klasik olarak monoartrit. En sık **ayak 1. MTF eklem (podagra)**, ikinci sıklıkla ayağın diğer eklemleri tutulur.
- o Tekrarlayan ataklarda **poliartrit** (el eklemleri, el bileği ve dirsekler) gelişebilir.
- o Eklemlerde şiddetli ağrı ve hassasiyet vardır. Eklem **kızarıktır** ve **ısı artışı** vardır.
- o Bulgular, tedavi edilmesie bile birkaç gün içinde spontan düzelir.
- Tedavisiz vakalarda **kronik tofuslü gut** gelişebilir.
 - o Tutulan eklem(ler)de **sürekli devam eden** inflamasyon ve ağrı vardır.
 - o MSU kristalleri birikerek **'tofüs'** adı verilen nodüler yapılar oluşturmuştur. En sık olarak parmaklar, kulak kepçesi, el bileği, olekranon, diz ve aşil tendonunda görülür.



Temel Bilimler 89. soru
Tusdata Dahiliye Ders Notu 3. Fasikül Sayfa 648

Laboratuvar bulguları ve tanı

- Gut atağında ürik asit **yüksek, normal ve düşük** olabilir
- Akut gut atağı sırasında akut faz reaktanları ve lökosit sayısı artar.
- Eklem sıvısı **inflamatuvar** karakterdedir.
- **Kesin tanı** eklem sıvısı aspiratının polarize ışık mikroskopu altında incelenmesinde **iğne** şeklinde **MSU kristallerinin** gösterilmesi ile konulur.



İğne şeklinde monosodyum urat (MSU) kristalleri

Bu soru hakkında daha fazla referansımızı görmek için www.tusdata.com'u ziyaret ediniz.