

# Orijinal Soru: Temel Bilimler 12

12. Travma sonrası yapılan radyografik görüntülemelerde apertura pelvis superior'u oluşturan yapılardan birinde kırık olduğu tespit ediliyor.  
Aşağıdakilerden hangisinin bu anatomik yapı olması en olasıdır?

- A) Promontorium sacralis
- B) Tuber ischiadicum
- C) Arcus pubicus
- D) Crista iliaca
- E) Spina iliaca anterior superior

Doğru Cevap:A

## DERS NOTLARIMIZDAN REFERANSLAR

(Bu referanslar; soru kitabı Tüm Tus Soruları, Kamp notlarımız ya da non spesifik slaytlardan DEĞİL, sadece güncel ders notlarımızdan verilmiştir. Bu notları şubelerimizde kolayca edininip, referansları kontrol edebilirsiniz.)



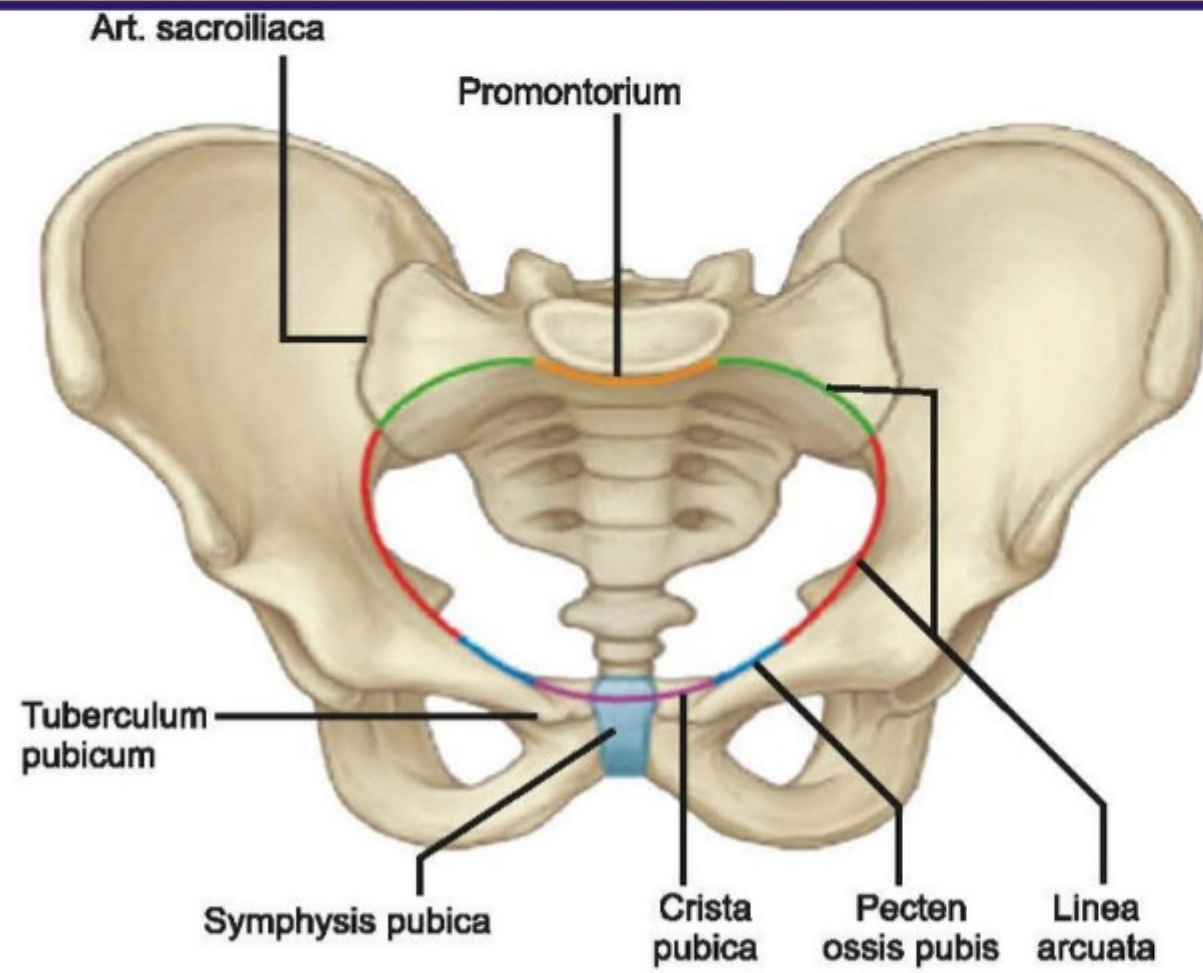
TUS HAZIRLIK MERKEZLERİ

27

## PELVIS

- Yanlarda ve önde iki os coxae, arkada sacrum ve os coccygis'in birleşmesi ile meydana gelir.
- **Pelvis major (yalancı pelvis);** arkada beşinci lumbal vertebra ve basis ossis sacri, yanlarda fossa iliaca'lar ve önde de karın ön duvarının alt bölümüyle sınırlanır. Pelvis major'da; caecum, ileum ve colon sigmoideum bulunur.

Temel Bilimler 12. soru  
Tusdata Anatomi Ders Notu 1. Fasikül Sayfa 027



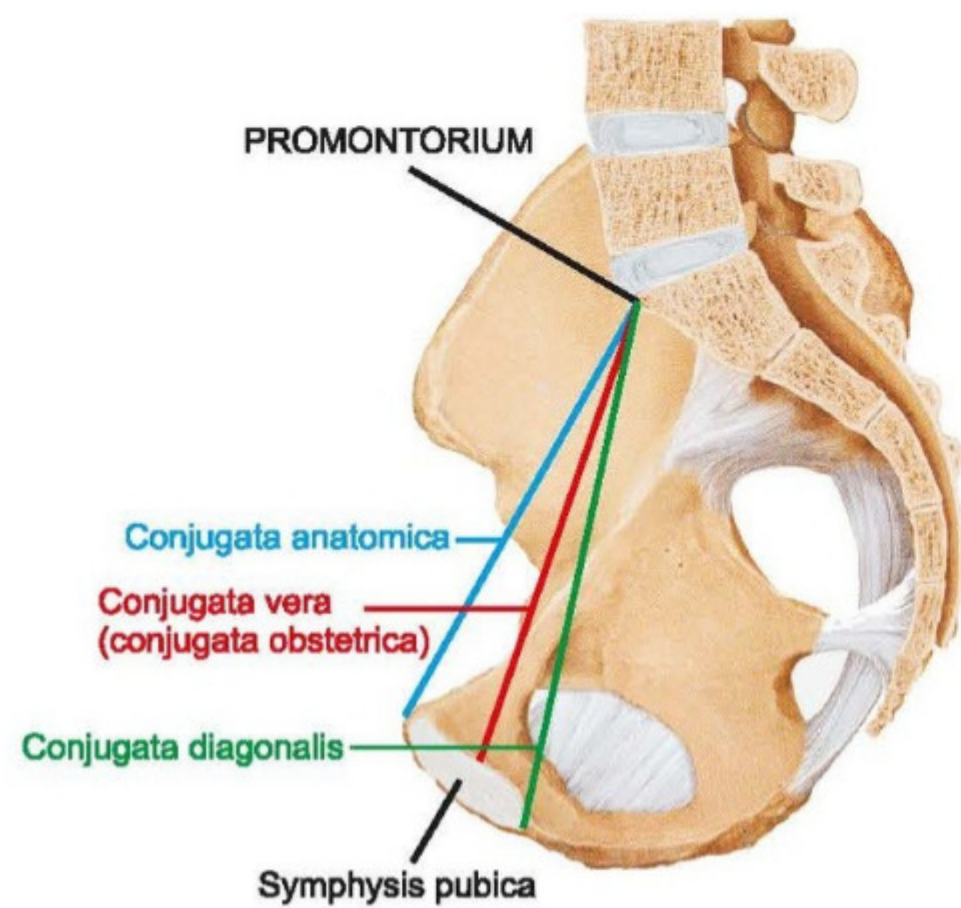
- **Linea terminalis;** pelvis minor'un üst girişinin (apertura pelvis superior) sınırını yapar. Arkada S<sub>1</sub> vertebradaki promontorium'dan başlayıp, önde symphysis pubica üzerinde birleşen hayali bir çizgidir. Linea terminalis'in üstünde kalan pelvis bölümüne pelvis major, altında kalana ise pelvis minor denir.

### Linea terminalis'in geçtiği anatomik yapılar;

- Promontorium
- Linea arcuata
- Pecten ossis pubis
- Crista pubica
- Symphysis pubica

### Apertura pelvis superior çapları

- **Diameter transversa;** linea terminalis üzerinde en uzak iki noktayı birleştirir. En geniş pelvis çapıdır. Ortalama **13 - 13,5 cm**'dir.
- **Diameter obliqua;** art. sacroiliaca ile eminentia iliopubica arasındaki çaptır. Sağ ve sol olarak iki tanedir. Ortalama **12-12,5 cm**'dir.
- **Conjugata anatomica;** promontorium ile symphysis pubica'nın üst kenarı arasındaki mesafedir (**12 cm**).
- **Conjugata vera (obstetrica);** promontorium ile symphysis pubica'nın arka yüzünün orta noktası arasındaki mesafedir. **Apertura pelvis superior ile ilgili en dar mesafedir (11 cm). Gebelikte boyutu değişmeyen tek mesafedir.**
- **Conjugata diagonalis;** promontorium ile symphysis pubica'nın alt kenarı arasındaki mesafedir. Vaginal tuşe ile ölçülebilen **tek** mesafedir (**12,5 cm**).



## İLGİLİ NOTLAR

TUSDATA doğru cevabı katmerli yakalar. Hem metin hem şekil. Daha ne olsun...

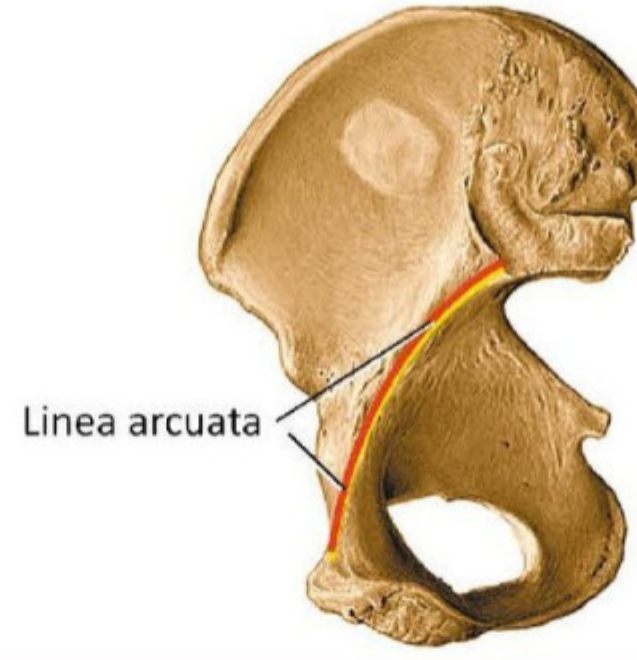


## Os ilium

• Ilium'un üstteki geniş serbest kenarına **crista iliaca**

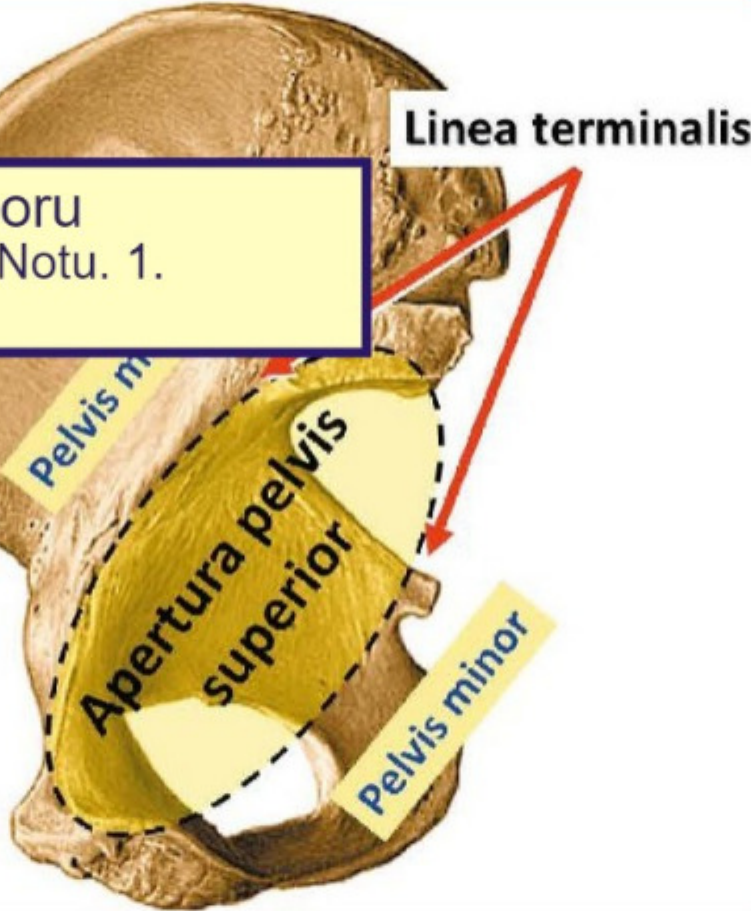
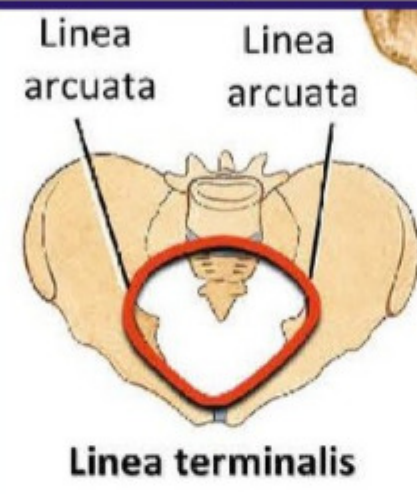
Temel Bilimler 12. soru  
Tusdata Anatomi Ders Notu. 1.  
Fasikül Sayfa 031

- İç yüzdeki keskin kenar, **Linea arcuata**; arkada promontorium'dan başlar, önce os pubis'teki pecten ossis pubis ile, sonra da eminentia iliopubica ile devam eder, önde symphysis pubica'ya dek uzanır. Bir tarafın linea arcuata'sı diğer tarafın linea arcuata'sı ile karşı karşıya gelerek "**linea terminalis**"i oluşturur.



- Linea terminalis'in sınırladığı sanal düzleme: "**apertura pelvis superioris**" denir. **Apertura pelvis superioris**, **pelvis majör** ile **pelvis minor'u** birbirinden ayırır. Pelvis minor'un alt çıkışına ise: "**apertura pelvis inferior**" denir.

Temel Bilimler 12. soru  
Tusdata Anatomi Ders Notu. 1.  
Fasikül Sayfa 031



- Crista iliaca'nın ön ucunda **spina iliaca anterior superior (SİAS)** (**m. sartorius**, **m. tensor fasciae latae** ve **lig. inguinale (Poubart bağı)** buradan başlar) ile hemen altında ikinci bir çıkıntı, **spina iliaca anterior inferior (SİAİ)** görülür (**m. rectus femoris**, buradan başlar).
- Bu iki çıkıntının arka tarafta eşleri, **spina iliaca posterior superior (SİPS)** ve **spina iliaca posterior inferior (SİPİ)** bulunur.
- Os coxae'nin sacrum'la eklem yaptığı yüz, insan kulak kepçesine çok benzediği için **facies auricularis** olarak isimlendirilir.

Sağ coxae - iç yüzden

