

Orijinal Soru: Temel Bilimler 12

12. Travma sonrası yapılan radyografik görüntüleme de apertura pelvis superior'u oluşturan yapılardan birinde kırık olduğu tespit ediliyor.

Aşağıdakilerden hangisinin bu anatomik yapı olması en olasıdır?

- A) Promontorium sacralis
- B) Tuber ischiadicum
- C) Arcus pubicus
- D) Crista iliaca
- E) Spina iliaca anterior superior

Doğru Cevap:A

KAMP NOTLARIMIZDAN REFERANSLAR

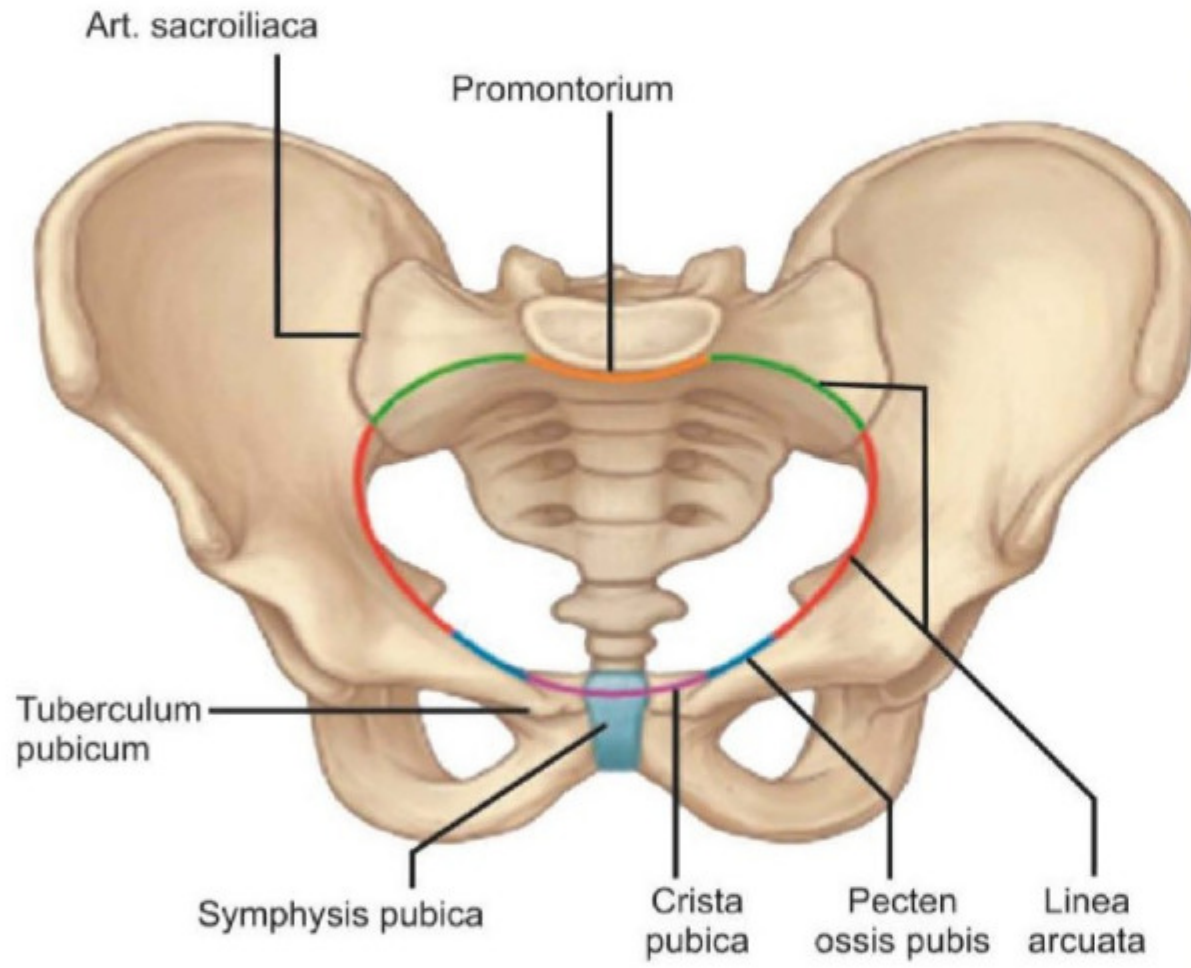


TUS HAZIRLIK MERKEZLERİ

11

PELVIS

- Yanlarda ve önde iki os coxae, arkada sacrum ve os coccygis'in birleşmesi ile meydana gelir.
- **Pelvis major (yalancı pelvis);** arkada beşinci lumbal vertebra ve basis ossis sacri, yanlarda fossa iliaca'lar ve önde de karın ön duvarının alt bölümüyle sınırlanır. Pelvis major'da; caecum, ileum ve colon sigmoideum bulunur.
- **Pelvis minor (gerçek pelvis, doğum pelvisi);** arkada os sacrum ve os coccygis, önde ve yanlarda da ischium ve pubis'le sınırlanır. Mesane, rektum, üreter'lerin son bölümleri ve iç



Temel Bilimler 12. soru
Tusdata Anatomi Kamp Notu 1.
Fasikül Sayfa 011

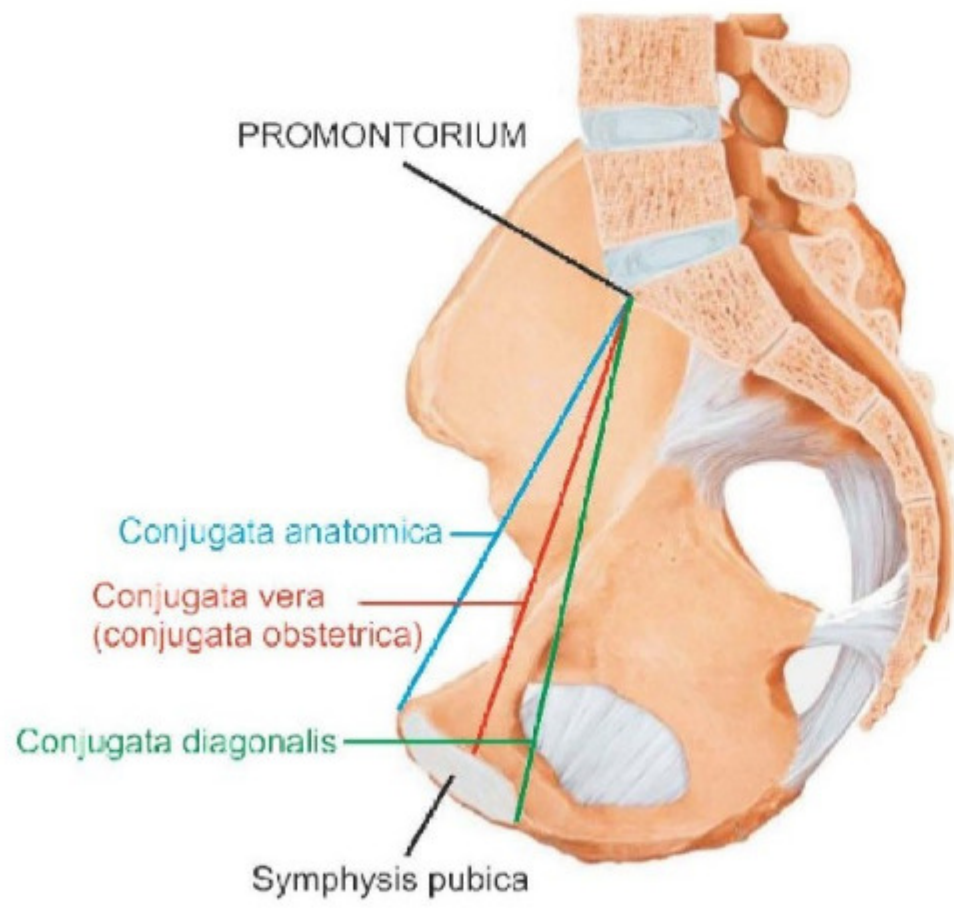
- **Linea terminalis;** pelvis minor'un üst girişinin (apertura pelvis superior) sınırını yapar. Arkada S₁ vertebradaki promontorium'dan başlayıp, önde symphysis pubica üzerinde birleşen hayali bir çizgidir. Linea terminalis'in üstünde kalan pelvis bölümüne **pelvis major**, altında kalana ise **pelvis minor** denir.

Linea terminalis'in geçtiği anatomik yapılar;

- Promontorium
- Linea arcuata
- Pecten ossis pubis
- Crista pubica
- Symphysis pubica

Apertura pelvis superior çapları

- **Diameter transversa;** linea terminalis üzerinde en uzak iki noktayı birleştirir. En geniş pelvis çapıdır. Ortalama 13 - 13,5 cm'dir.
- **Diameter obliqua;** art. sacroiliaca ile eminentia iliopubica arasındaki çaptır. Sağ ve sol olarak iki tanedir. Ortalama 12-12,5 cm'dir.
- **Conjugata anatomica;** promontorium ile symphysis pubica'nın üst kenarı arasındaki mesafedir (12 cm).
- **Conjugata vera (obstetrica);** promontorium ile symphysis pubica'nın arka yüzünün orta noktası arasındaki mesafedir. **Apertura pelvis superior ile ilgili en dar mesafedir (11 cm). Gebelikte boyutu değişmeyen tek mesafedir.**
- **Conjugata diagonalis;** promontorium ile symphysis pubica'nın alt kenarı arasındaki mesafedir. **Vaginal tuşe ile ölçülebilen tek mesafedir (12,5 cm).**



İLGİLİ NOTLAR

TUSDATA doğru cevabı katmerli yakalar. Hem metin hem şekil. Daha ne olsun...