

Orijinal Soru: Klinik Bilimler 203

203.Özofagus divertikülleri ile ilgili aşağıdaki ifadelerden hangisi yanlıştır?

- A) Epifrenik divertiküller akalazyanın eşlik edebildiği pulsiyon tipte divertiküllerdir.
- B) Pulsiyon tip divertiküller, genellikle özofagus etrafındaki lenf nodlarının inflamasyonu sonucu oluşur.
- C) Traksiyon tip divertiküller gerçek divertiküllerdir.
- D) Zenker divertikülü en sık görülen tip olup pulsiyon tiptedir.
- E) Midözofageal divertiküller genellikle asemptomatiktir.

Doğru Cevap:B

HIZLI TEKRAR NOTLARIMIZDAN REFERANSLAR

İLGİLİ NOTLAR

66

TUS HAZIRLIK MERKEZLERİ

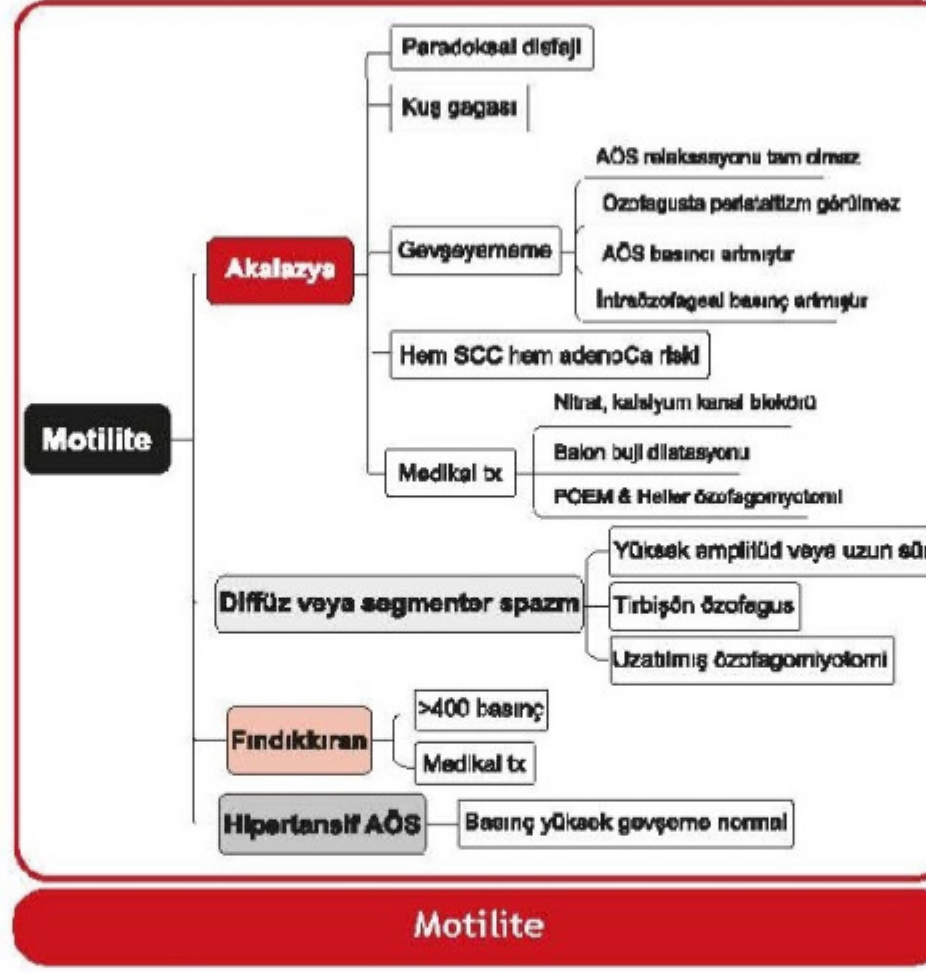


- Akalazyanın komplikasyonları... Aspirasyon pnömonisi, özofagus karsinomu

Akalazyaya tedavisi	
Cerrahi dışı tedavi seçenekleri	Medikal - Dilatör nitrogliiserinler - Nitratlar - Kalsiyum kanal blokörleri Endoskopik - Buji dilatasyon - Endoskopik botulinum enjeksiyonu - POEM-Per Oral Endoskopik Miyotomi
Cerrahi tedavi seçenekleri	Laparoskopik Heller Özofagomiyotomi + parsiyel fundoplikasyon

- Yüksek amplitütlü (>120 mmHg) veya uzun süreli (>2.5 saniye) eş zamanlı veya çoklu tepe yapmış kontraksiyonlar... Diffüz veya segmenter özofagus spazmı (DÖS)
- Baryumlu grafide tirbüşon görünümü... Diffüz özofagus spazmı (DÖS)
- Diffüz özofagus spazmında cerrahi tedavi... Laparoskopik uzatılmış özofagomiyotomi

Gerçek divertikül	Midözofageal divertiküller
Yalancı divertikül	Zenker ve epifrenik divertiküller



Klinik Bilimler 203. soru

Tusdata Genel Cerrahi Hızlı Tekrar 1. Fasikül Sayfa 066

- Krikofaringeus kasının hemen üzerinde transvers lifler ile inferior konstriktör kasların oblik lifleri arasında, Killian üçgeni olarak da adlandırılan yerden çıkan divertikül... Zenker
- Faringoözofageal bileşkedeki çıkan divertikül... Zenker
- Zenker divertikülü... Pulsiyon divertikülü; sadece mukoza tabakası; arkada, genellikle sola
- Zenker en sık semptom... Yiyeceklerin üst özofagusta takılma hissi, yutma güçlüğü
- Zenker tanısı... Baryumlu grafi
- Zenker tedavisi... Ameliyat
- Zenkerde ameliyat seçenekleri... Divertikülektomi ve krikofarengal miyotomi, divertikül küçük ise miyotomi yeterli
- Pulsiyon divertikülleri tipinde olup, hiatal herni, diffüz spazm, akalazyaya ile birlikte bulunabilen divertikül... Epifrenik divertikül

77. ÖZOFAGUS TÜMÖRLERİ

- En sık görülen özofagus tümörü... Skuamoz hücreli karsinom

Özofagus tümörlerinde etiyoloji

Skuamoz	- Alkol, sigara - Tütsülenmiş veya salamura besinler - Yüksek ısıda alınan yiyecek ve içecekler - Benzopiren ve değişik nitrozaminler - Riboflavin ve çinko eksiklikleri, A, C, E vitaminleri eksikliği - Fanconi anemisi - Tilozis - Korozyv striktürler, akalazyaya, HPV - Plummer-Vinson sendromu - Akalazyaya
Adenokarsinom	- Barrett özofagus - Akalazyaya - Sigara, obezite

- Özofagus kanseri olan hastalarda en sık semptom... Disfaji
- Özofagus kanserinde tanıda en yararlı tetkik... Özofagoskopi

Klinik Bilimler 203. soru

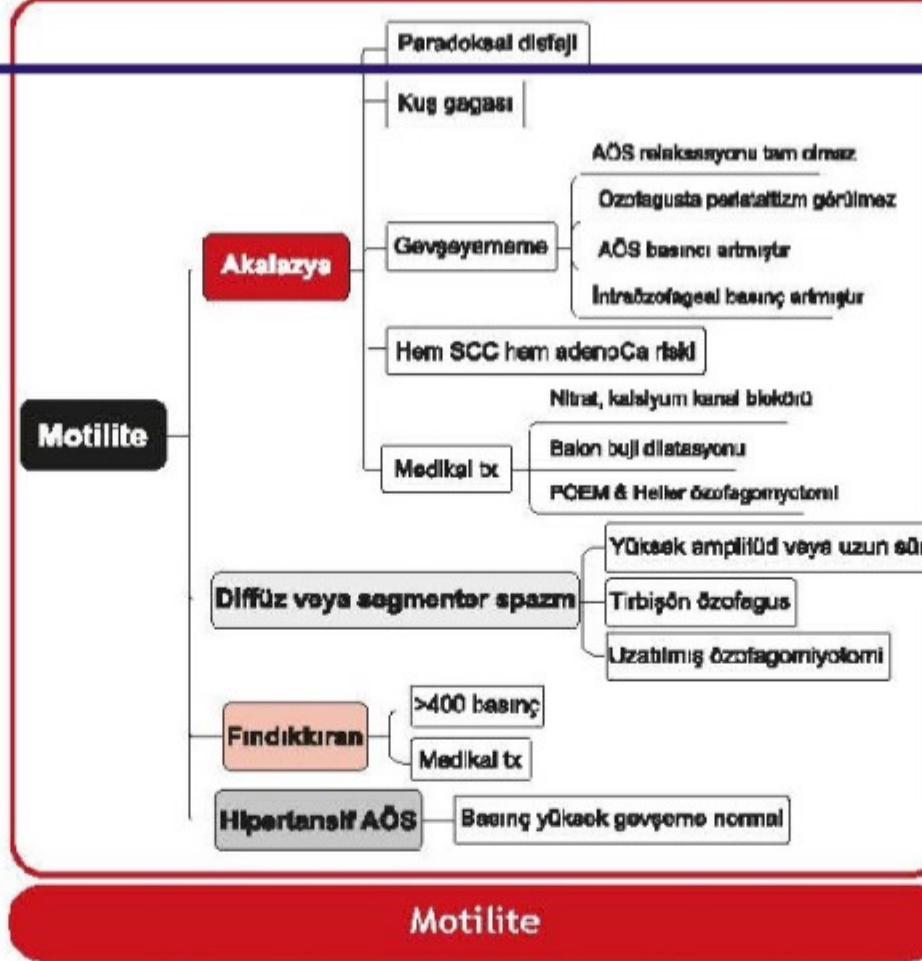
Tusdata Genel Cerrahi Hızlı Tekrar 1.
Fasikül Sayfa 066

- Akalazyanın komplikasyonları... Aspirasyon pnömonisi, özofagus karsinomu

Akalazya tedavisi	
Cerrahi dışı tedavi seçenekleri	Medikal
	Endoskopik
Cerrahi tedavi seçenekleri	Laparoskopik Heller Özofagomiyotomi + parsiyel fundoplikasyon

- Yüksek amplitütlü (>120 mmHg) veya uzun süreli (>2.5 saniye) eş zamanlı veya çoklu tepe yapmış kontraksiyonlar... Diffüz veya segmenter özofagus spazmı (DÖS)
- Baryumlu grafide tirbüşon görünümü... Diffüz özofagus spazmı (DÖS)
- Diffüz özofagus spazmında cerrahi tedavi... Laparoskopik uzatılmış özofagomiyotomi
- Diffüz özofagus spazmında alt özofagus basıncı... Genellikle normal
- Primer özofagus motilite bozukluklarının en sık görüleni; ameliyat endikasyonu yok, çünkü miyotomi faydasız... Fındıklıran özofagus (Akalazya da en sık)
- Krikofaringeus kasının hemen üzerinde transvers lifler ile inferior konstriktör kasların oblik lifleri arasından, Killian üçgeni olarak da adlandırılan yerden çıkan divertikül... Zenker
- Faringoözofageal bileşkedan çıkan divertikül... Zenker
- Zenker divertikülü... Pulsiyon divertikülü; sadece mukoza tabakası; arkada, genellikle sola
- Zenker en sık semptom... Yiyeceklerin üst özofagusta takılma hissi, yutma güçlüğü
- Zenker tanı... Baryumlu grafi
- Zenker tedavi... Ameliyat
- Zenkerde ameliyat seçenekleri... Divertikülektomi ve krikofarengal miyotomi, divertikül küçük ise miyotomi yeterli
- Pulsiyon divertikülleri tipinde olup, hiatal herni, diffüz spazm, akalazya ile birlikte bulunabilen divertikül... Epifrenik divertikül

Gerçek divertikül	Midözofageal divertiküller
Yalancı divertikül	Zenker ve epifrenik divertiküller



77. ÖZOFAGUS TÜMÖRLERİ

- En sık görülen özofagus tümörü... Skuamoz hücreli karsinom

Özofagus tümörlerinde etiyoloji	
Skuamoz	<ul style="list-style-type: none"> Alkol, sigara Tütsülenmiş veya salamura besinler Yüksek ısıda alınan yiyecek ve içecekler Benzopiren ve değişik nitrozaminler Riboflavin ve çinko eksiklikleri, A, C, E vitaminleri eksikliği Fanconi anemisi Tilozis Koroziv striktürler, akalazya, HPV Plummer-Vinson sendromu Akalazya
Adenokarsinom	<ul style="list-style-type: none"> Barrett özofagus Akalazya Sigara, obezite

- Özofagus kanseri olan hastalarda en sık semptom... Disfaji
- Özofagus kanserinde tanıda en yararlı tetkik... Özofagoskopi

- Myenterik pleksustaki ganglionların dejenerasyonu sonucu gelişen özofagus motilite bozukluğu... Akalazyaya
- Akalazyaya patogeneğinde rol oynayan enfeksiyonlar...
 - ✓ HSV tip 1 → Primer akalazyaya
 - ✓ T. cruzi (Chagas hastalığı) → Sekonder akalazyaya
- Akalazyada klinik tablo...
 - ✓ Hem katı hem de sıvı gıdalara karşı ilerleyici disfaji
 - ✓ Göğüs ağrısı (geç dönemde azalır)
 - ✓ Regürjitasyon (reflü değil), aspirasyon
- Özofagus skuamöz hücreli kanser gelişme riskini arttıran motilite bozukluğu... Akalazyaya
- Akalazyada baryumlu grafi bulguları...
 - ✓ Özofagus alt uçta kuş gagası görünümü
 - ✓ Darlığın proksimalinde genişleme (megaözofagus)
- Akalazyada manometri bulguları...
 - ✓ Distal özofagusta peristaltizm kaybı
 - ✓ AÖS'de gevşeyememe veya inkomplet gevşeme
 - ✓ AÖS tonusunda artma
- Akalazyaya tedavisi...
 - ✓ Medikal: Nitrat, kalsiyum kanal blokörü
 - ✓ Endoskopik: Balon dilatasyon, miyotomi (POEM), Botulinum toksin uygulaması
 - ✓ Cerrahi: Heller miyotomi+Nissen funduplikasyon
- Baryumlu özofagus grafisinde tirbuşon görünümü yapan motilite bozukluğu... Diffüz özofageal spazm
- Diffüz özofageal spazmda manometri...
 - ✓ Spastik ve non-peristaltik kontraksiyonlar
 - ✓ AÖS gevşemesi ve basıncı genellikle normal
- Nutcracker (fındık kırma) özofagusta manometri...
 - ✓ Yüksek amplitüdü ve peristaltik kontraksiyonlar
 - ✓ AÖS gevşemesi ve basıncı genellikle normal
- Bağı dokü hastalıkları ve özofagus...
 - ✓ Skleroderma:
 - Distal özofagusu tutar (dismotilite)
 - Peristaltizm kaybı + AÖS basıncında azalma
 - Sonuç: Hem reflü hem de disfaji
 - ✓ Dermatomyozit/polimiyozit
 - Proksimal özofagusu tutarak disfajiye neden olur.
- İmmünsüpresyon (kemoterapi, HIV, organ nakli vb) olan bir hastada odinofaji varlığında en olası tanı... Enfeksiyöz özofajit (İlk tetkik: Endoskopi)

Enfeksiyöz özofajitler	
Endoskopik bulgular	
Kandida	Hiperemik mukozada beyaz plaklar
HSV	Yaygın multiple veziküler lezyonlar
CMV	Serpenjinöz (dalgalı) ülserasyon
Mikroskopik bulgular	
Kandida	Psödohif
HSV	Intranükleer inklüzyon (Cowdry A)
CMV	Intranükleer + intrasitoplazmik inklüzyon
Tedavide ilk tercih ilaçlar	
Kandida	Flukonazol
HSV	Asiklovir
CMV	Gansiklovir veya valgansiklovir

- Korozif madde içen bir hastada perforasyon şüphesi varlığında ilk istenecek tetkik...Direk grafi
- Korozif madde içen bir hastada perforasyon ekarte edildikten sonra yapılması gereken tetkik...Endoskopi
- Korozif özofajitin komplikasyonları...
 - ✓ Striktür
 - ✓ Özofagus skuamöz kanser
- Atopik bünyesi olan genç bir hastada disfaji ve PPI yanıtı olmayan retrasternal yanma varlığında en olası tanı... Eozinofilik özofajit
- Eozinofilik özofajitte tipik endoskopi bulgusu...Özofageal halkalar (trakea benzeri özofagus)
- Hap özofajitine en sık yol açan ilaç... Doksisisiklin (diğer ilaçlar: potasyum tuzları, bifosfonatlar vb)
- Hap özofajitinde lezyonun yerleştiği özofagus bölümü... Orta kısım (özofagusun en dar yeri)
- Sadece katı gıdalara karşı intermittan disfaji varlığında en olası tanı... Schatzki halkası (özofagus alt uç)
- Demir eksikliği anemisi ve disfaji olan hastada en olası tanı... Plummer-Vinson sendromu (Üst özofageal web)
- Plummer-Vinson sendromu ile ilişkili komplikasyon... Özofagus skuamöz hücreli kanser
- Kusmaya bağlı gelişen özofagus yırtıkları...
 - ✓ Mukozal → Mallory Weis sendromu (GIS kanama)
 - ✓ Tam kat → Boerhaave sendromu (Perforasyon)
- Boerhaave sendromunda fizik muayene bulguları... Boyunda subkütan amfizem ve krepitasyon

Klinik Bilimler 203. soru Tusdata Dahiliye Hızlı Tekrar 1. Fasikül Sayfa 096

- Farinks kaslarının koordinasyon bozukluğu sonucu krikofaringeus kasının hemen üzerinden (Killian üçgeni) çıkan pulsiyon tipi divertikül... Zenker divertikülü
- Özofagus skuamöz kanseri gelişme riskini arttıran divertikül... Zenker divertikülü
- Özofagusun gerçek (tüm tabakaları içerir) divertikülü... Traksiyon divertikülü
- Sıklıkla akalazyaya veya distal özofagus darlıklarına eşlik eden pulsiyon divertikülü... Epifrenik divertikül
- Özofagusun en sık benign tumoru... Leiomyom
- Özofagusun en sık kanseri... Skuamöz hücreli kanser (en sık 1/3 orta özofagus)
- Barret özofagus ile ilişkili özofagus kanseri... Adenokanser (en sık 1/3 alt özofagus)
- İlerleyici disfaji ve kilo kaybı olan yaşlı bir hastada akla ilk gelmesi gereken durum... Özofagus kanseri
- Özofagus kanserinde tümörün lokal yayılımı (T evresi) ve bölgesel lenf nodları (N evresi) için en değerli yöntem... Endoskopik ultrasonografi