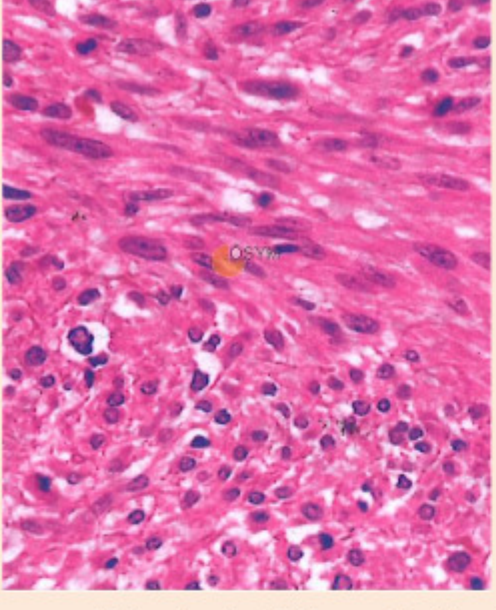


Orijinal Soru: Temel Bilimler 98

98. Altmış iki yaşındaki erkek hasta, yemek yerken takılma hissi ve yutma güçlüğü şikâyetleriyle başvuruyor. Hastanın özofagus duvarında 3 cm büyüklüğünde düzgün sınırlı bir kitle saptanıyor. Kitlenin özofagus mukozasıyla bağlantısız olduğu, duvar içerisinde geliştiği tespit ediliyor.



Histolojik görüntüsü verilen bu tümörün aşağıdaki hücre tiplerinin hangisinden köken alması en olasıdır?

- A) Düz kas hücreleri
B) Glandüler epitel hücreler
C) Nöroendokrin hücreler
D) Skuamöz epitel hücreleri
E) B lenfositler

Doğru Cevap:A

HIZLI TEKRAR NOTLARIMIZDAN REFERANSLAR

50

TUS HAZIRLIK MERKEZLERİ



- 12 haftalık gebeliği olan hasta hiperemesis gravidarum tanısı almıştır. Hastanede takip edilen hastanın öğürme sonrası üst GIS (Gastrointestinal sistem) kanaması olmuştur. Yapılan endoskopide gastroözofageal bileşkede mukoza ve submukozayı içeren longitudinal yırtık saptanmıştır. Bu hastada en olası tanı hangisidir... Mallory-Weiss sendromu
- Özofagus varislerinin en sık nedeni hangisidir... Alkolik siroz
- Üst GIS kanamasının erişkindeki en sık nedeni hangisidir... Duodenal ülser
- Özofajitin en sık nedeni hangisidir... Gastrik içeriğin reflüsü
- Reflü özofajitin histolojik özelliği nedir... Epitel tabakası içinde eozinofillerin bulunması; özofagus bazal tabaka hücrelerinde hiperplazi ve lamina propria'da papillalarca uzama
- Eozinofilik özofajit...
 - Semptomlar reflü özofajitine benzer
 - Epitel içinde çok daha fazla eozinofil vardır
 - Pratik pompa inhibitörlerine cevap vermez
 - Endoskopide özofagusun trakeizasyonu görülür
- Gastroözofageal reflü nedeniyle özofagus distalinde görülen epitel metaplazisine ne denir... Barrett özofagusu
- Reflü özofajit sonrası özofagusta hangi malign tümör en az görülür... Skuamöz hücreli karsinom (erozyon,

Temel Bilimler 98. soru
Tusdata Patoloji Hızlı Tekrar 1.
Fasikül Sayfa 050

- Özofagusun en sık görülen benign tümörü hangisidir... Leiomyom
- Özofagus alt 1/3 ünde en sık görülen malignite hangisidir... Adenokarsinom
- Palmoplantar tylosis hangi organda yüksek olasılıkla kanser oluşturur... Özofagus
- Özofagus skuamöz karsinomunun en sık görüldüğü yer hangisidir... Orta 1/3
- Barrett özofagusu zemininden oluşan özofagus malignitesi hangisidir... Adenokarsinom
- Özofagus adenokanser riskini arttıran faktörler nelerdir... Barrett, gastroözofageal reflü

SORULAR

200. Aşağıdakilerden hangisi akalazyanın özelliklerinden biri değildir?
- A) Özofagusta miyenterik pleksustaki ganglion hücreleri azalmıştır.
B) Özofagus gövdesinde peristaltizm kaybolmuştur.
C) Alt özofagus sfinkterinin gevşemesi bozulmuştur.
D) Alt özofagus sfinkterinde bazal tonus artmıştır.
E) Özofagus adenokarsinomu gelişimi için predispozan bir lezyondur.

Doğru cevap: E

201. Özofajitin en sık nedeni aşağıdakilerden hangisidir?

- A) Koroziv maddelerin içilmesi
B) Candida albicans enfeksiyonu
C) Sitomegalovirus enfeksiyonu
D) Üremi
E) Gastroözofageal reflü

Doğru cevap: E

202. Özofagusun en sık primer benign tümörü aşağıdakilerden hangisidir?

- A) Leiomyom
B) Polip
C) Lipom
D) Adenom
E) Hemanjyom

Doğru cevap: A

203. Yetmiş beş yaşında erkek hasta kilo kaybı ve yutma güçlüğü nedeni ile başvuruyor. Hastanın öyküsünden uzun süredir sigara ve alkol kullandığı öğreniliyor. Yapılan endoskopide özofagus orta kısımda lümeni ileri derecede daraltan düzensiz sınırlı ve ülserle kitle görülüyor.

Bu hastada en olası tanı aşağıdakilerden hangisidir?

- A) Leiomyom
B) Akalazya
C) Diffüz özofageal spazm
D) Adenokarsinom
E) Skuamöz karsinom

Doğru cevap: E

204. Aşağıdaki lezyonlardan hangisi özofagusta adenokarsinom gelişmesinde en önemli risk faktörüdür?

- A) Sitomegalovirus enfeksiyonu
B) Kostik striktür
C) Barrett özofagus
D) Akalazya
E) Tylosis

Doğru cevap: C

52. MİDE HASTALIKLARI

- Mide fundusundaki bezlerde daha fazla bulunan, HCl (hidroklorik asit) ve intrinsek faktör sentezinden sorumlu olan hücre hangisidir... Paryetal hücre
- Akut gastritin sık nedenleri hangisileridir... NSAID (Non-steroid anti-inflamatuar ilaç) kullanımı, alkol, sigara.
- Mide epitelinde (özellikle lamina propria) nötrofillerin varlığı hangi hastalığın kardinal bulgusudur... Akut gastrit
- Akut gastrik ülserasyonun temel nedeni hangisidir... Asidoz ve hipoksiye yol açan stres faktörleri
- Kronik gastritlerin histolojik özelliği nedir... Mukozada kronik inflamatuvar hücrelerle karakterize, epitel ve glandlarda atrofiyle seyreden, bazen de malignite gelişebilen gastrit tipidir
- Kronik gastritin en sık nedeni hangisidir... Helicobacter pylori (Tip B/ Tip II kronik gastrit)

İLGİLİ NOTLAR

Yine yorum ile yapılabilen bir soru:

1-Kitlenin düzgün sınırlı olması multemelen benign olduğunu gösterir
2- Mukoza ile bağlantısının olmaması ve duvar içinden gelişmesi muhtemelen epitel kökenli olmadığını düşündürür