

Orijinal Soru: Temel Bilimler 109

109. Aşağıdaki NSAİ ilaçlardan hangisinin antipiretik ve analjezik etkisi potent olduğu hâlde antiinflamatuvar etkisi son derece düşüktür?

- A) Naproksen
- B) İbuprofen
- C) Parasetamol
- D) Asetilsalisilik asit
- E) Selekoksisib

Doğru Cevap: C

DERS NOTLARIMIZDAN REFERANSLAR

(Bu referanslar; soru kitabı Tüm Tus Soruları, Kamp notlarımız ya da non spesifik slaytlardan DEĞİL, sadece güncel ders notlarımızdan verilmiştir. Bu notları şubelerimizde kolayca edininip, referansları kontrol edebilirsiniz.)

İLGİLİ NOTLAR

TUS neye önem verip soruyorsa, gördüğünüz gibi **biz bir adım öndeyiz**. Sizi işte **tam da böyle hazırlıyoruz**.

424

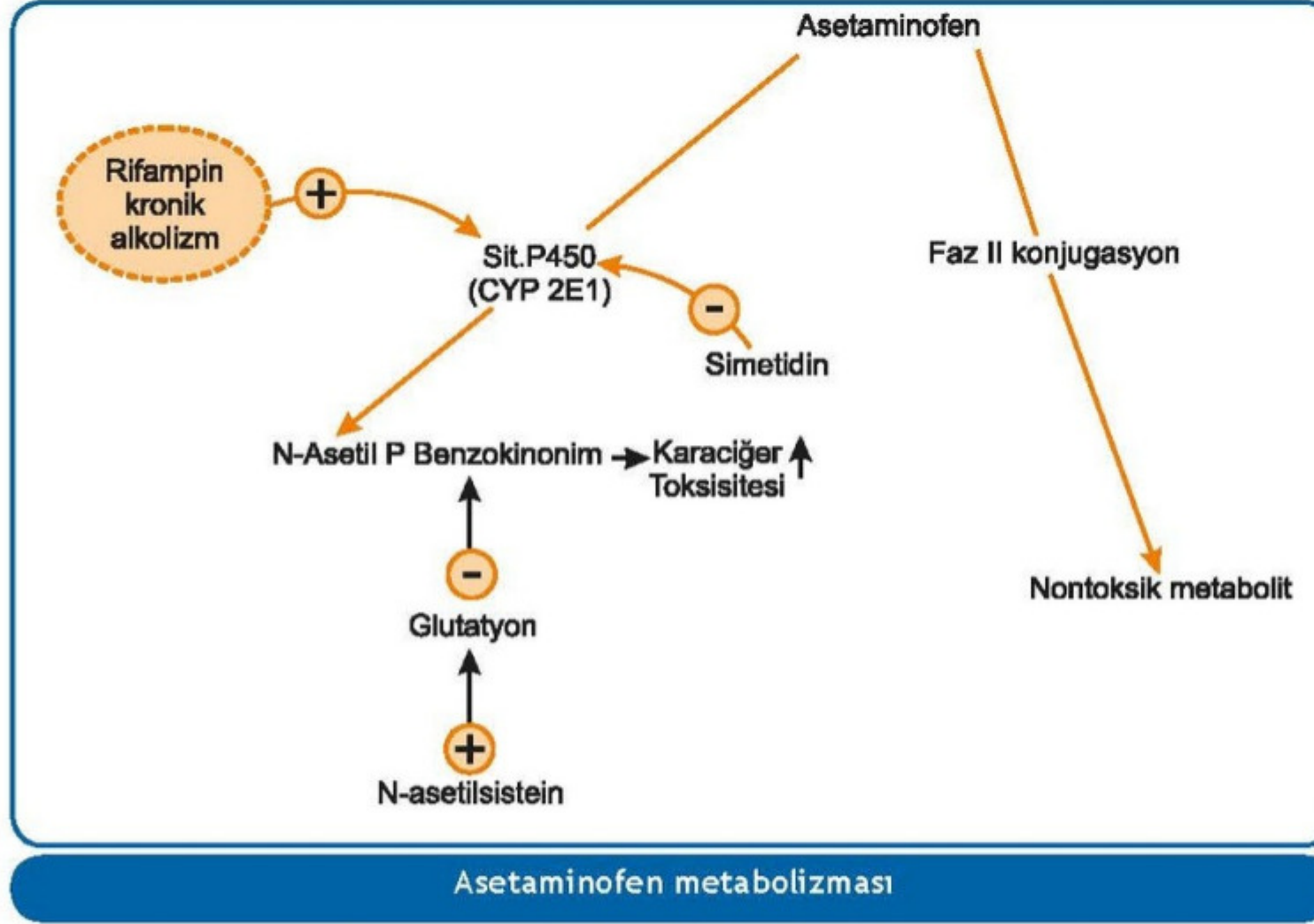
TUS HAZ

Temel Bilimler 109. soru
Farmakoloji 2022 ders notu 2. Fasikül Sayfa 424

PARAAMİNOFENOL TÜREVLERİ

Asetaminofen (Parasetamol)

- **Anti-inflamatuvar etkisi yoktur. Sadece analjezik ve antipiretik** etkisi bulunmaktadır. **Antitrombotik etkinliği zayıftır. Gastropatik etkisi yoktur.** Ürik asid itrahını etkilemez. Asid-baz dengesini değiştirmez.
- Nörotoksikite, reye sendromu, bronkospazm yapmaz.
- **Osteoartrit** tedavisinde kullanılır.
- **Akut karaciğer nekrozu** yapar. Bu etkiden **N-asetil-p-benzokinonim** metaboliti sorumludur. Zehirlenmenin tedavisinde **N-asetilsistein** (vücutta glutatyona dönüşür) kullanılır.
- **CYP enzim inhibisyonuna** neden olan ilaçlar **asetaminofenin toksik etkilerini azaltırlar.**
- **Asetaminofen en çok (%90)** faz 2 konjugasyon yoluyla (**%60 glukuronidasyon, %30 sülfat konjugasyonu**) metabolize olur.



PİRAZOLON TÜREVLERİ

Fenilbutazon / Oksifenbutazon /
Aminopirin / Metamizol (Dipiron) propifenazon / Antipirin

Fenilbutazon / Oksifenbutazon

Güçlü antiinflamatuvar etki oluştururlar. Toksik oldukları için günümüzde kullanılmazlar.

- **Akut gut artritinde ürikozürik ve antiinflamatuvar** etkisinden dolayı kullanılır.

Yan etkileri

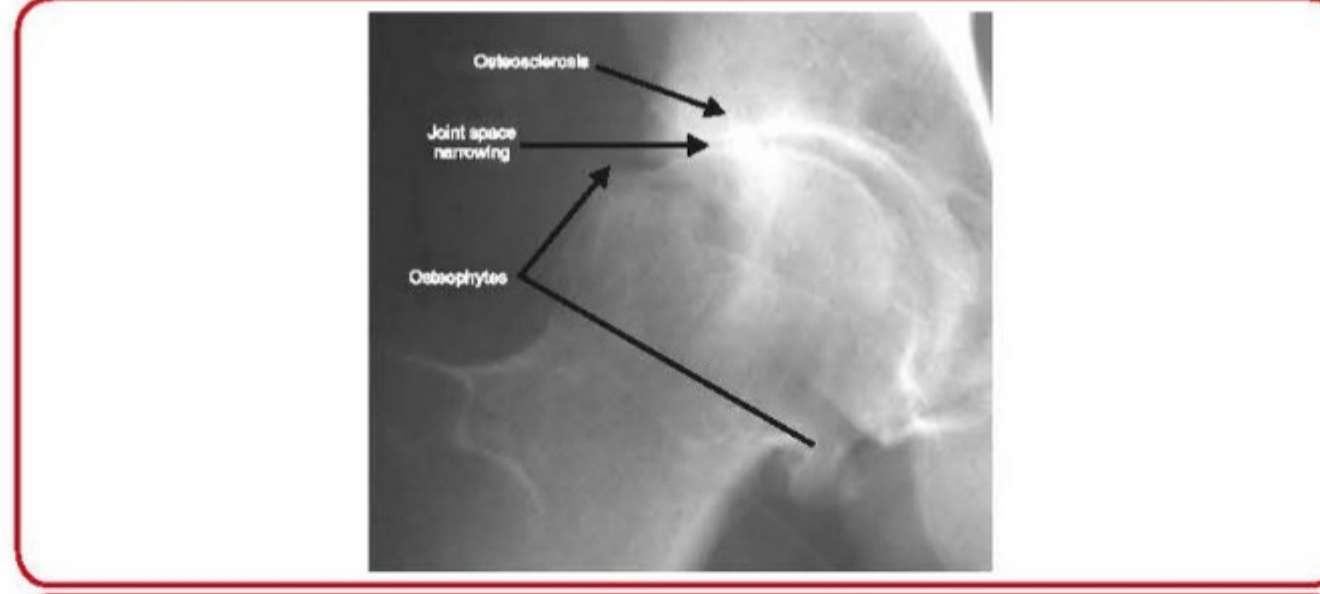
- **Kemik iliği depresyonu**
- Su ve tuz retansiyonu ⇒ **kalp yetmezliği** indüklenir.
- Gastroenteropati
- Guatrojen etki oluştururlar.

Antipirin

Kulak ağrılarında lokal kullanılır.

Radyolojik bulgular

- Radyografik olarak görülebilecek tipik bulgular;
 - ✓ **Eklem aralığında asimetrik daralma**
 - ✓ **Subkondral kistler ve subkondral skleroz**
 - ✓ Yeni kemik oluşumu (**osteofitler**)



Osteoartrit - Radyoloji

Osteoartrit (OA)	Romatoid artrit (RA)
RF ve AntiCCP (-)	RF ve AntiCCP (+)
Akut faz yanıtı yok	Akut faz yanıtı yüksek
Non-inflamatuvar artrit	İnflamatuvar artrit
Sabah tutukluk < 30 dakika	Sabah tutukluk > 30 dakika
DIF eklem (+), MKF eklem (-)	DIF eklem (-), MKF eklem (+)
Eklem aralığında asimetrik daralma	Eklem aralığında simetrik daralma
Subkondral skleroz	Periartriküler osteoporoz

Temel Bilimler 109. soru
Dahiliye 2022 ders notu 3. Fasikül Sayfa 538

Tedavi

- Tedavide ana amaçlar, **ağrı palyasyonu** ve **fiziksel fonksiyon kaybının azaltılmasıdır**.
- **Farmakoterapi**

Temel Bilimler 109. soru
Dahiliye 2022 ders notu 3. Fasikül Sayfa 538

- ✓ **Asetaminofen** güvenlidir ancak etkinliği çok düşüktür.
- ✓ **Topikal kapsaisin** de kullanılabilir.
- ✓ **Eklem içi glukokortikoid enjeksiyonu** uygulanabilir.
- ✓ Bu tedavilere cevap vermeyen ağrı varlığında, **opioid analjezikler** ve **duloksetin** de denenebilir.
- ✓ Son kılavuzlar **kondroitin ve glukozamin kullanımını önermemektedir**.

• **Cerrahi tedavi**

- ✓ Medikal tedavi seçenekleri tükendiği zaman diz ve kalça OA tedavisinde **total eklem replasmanı cerrahisi** önerilmektedir.
- ✓ Şiddetli semptomlar olmadan sadece eklemlerde ilerlemiş dejenerasyon bulunması cerrahi için bir endikasyon oluşturmamalıdır.