

# Orijinal Soru: Temel Bilimler 11

11. Glans penis'ten kaynaklandığı bilinen bir kanser olgusunun, aşağıdaki lenf düğümlerinden hangisi aracılığı ile metastaz yapması en olasıdır?

- A) Nodi inguinales profundi
- B) Nodi iliaci interni
- C) Nodi inguinales superficiales
- D) Nodi iliaci communes
- E) Nodi lumbales

Doğru Cevap:A

## DERS NOTLARIMIZDAN REFERANSLAR

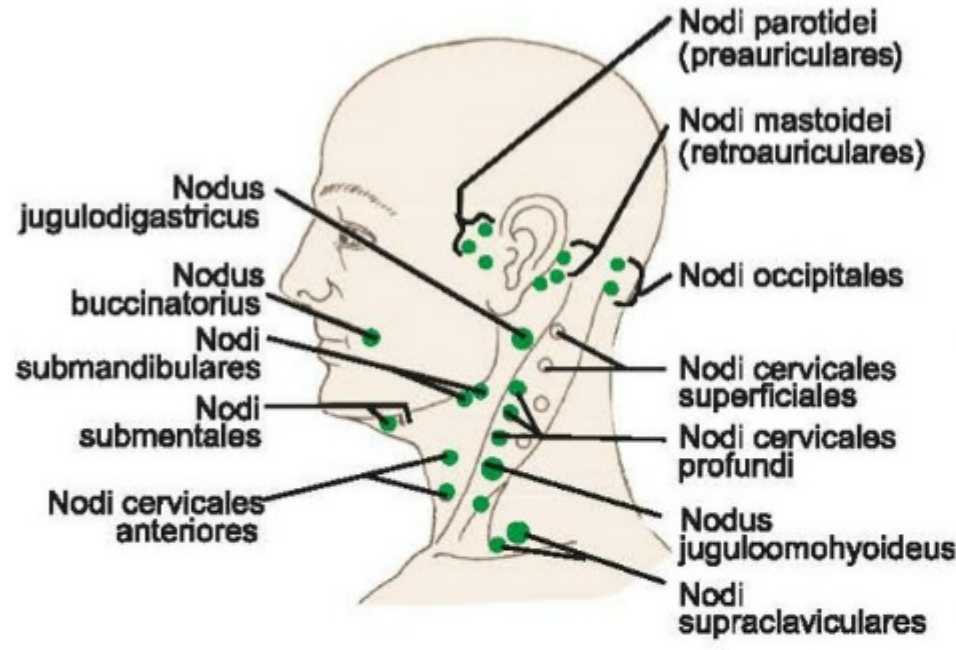
(Bu referanslar; soru kitabı Tüm Tus Soruları, Kamp notlarımız ya da non spesifik slaytlardan DEĞİL, sadece güncel ders notlarımızdan verilmiştir. Bu notları şubelerimizde kolayca edininip, referansları kontrol edebilirsiniz.)

## İLGİLİ NOTLAR

İşte referans denilen şey budur... Sizi asla şüpheye düşürmez, yarı yolda bırakmaz...

240

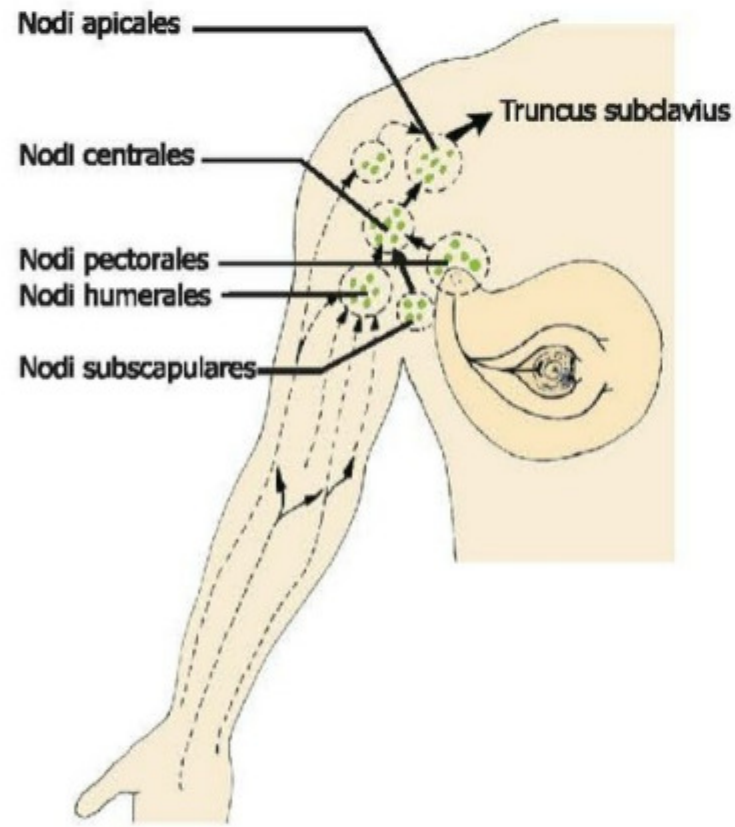
TUS HAZIRLIK MERKEZLERİ



### Baş-boyun lenf düğümleri

- Yüz bölgesi → nodi submandibulares
- Alt santral dişler, alt dudağın orta parçası ve dil ucu → nodi submentales
- Tonsilla palatina ve dil → nodus jugulodigastricus
- Dil → nodus juguloomohyoideus

GIS veya toraks organlarının tümörlerinde derin boyun lenf düğümü grubuna ait olan nodi supraclaviculares tutulur. Bu lenf düğümlerinin ductus thoracicus'la bağlantıları vardır. Bunlardan bir tanesi belirgin olarak fossa supraclavicularis'de palpe edilebilir (**Virchow düğümü**).



### Aksiller lenf düğümleri

- **Nodi humerales (laterales):** Laterali hariç üst ekstremité
- **Nodi subscapulares (posteriores):** Crista iliaca'nın yukarısında kalan bel ve sırt bölgesi, toraks arka duvarı ve skapular bölge.
- **Nodi pectorales (anteriores):** Meme, toraks ön duvarı ve umbilikus'un yukarısında kalan karın ön duvarının derisi

Memenin lenfatiklerinin 3/4'ü pektoral geri kalan kısmın büyük bir bölümü de parasternal (internal mammaryan) lenf düğümlerine gider. Nodi interpectoriales (Rotter düğümleri) memenin lenfini alır, ancak aksiller lenf düğümü grubuna ait değildir.

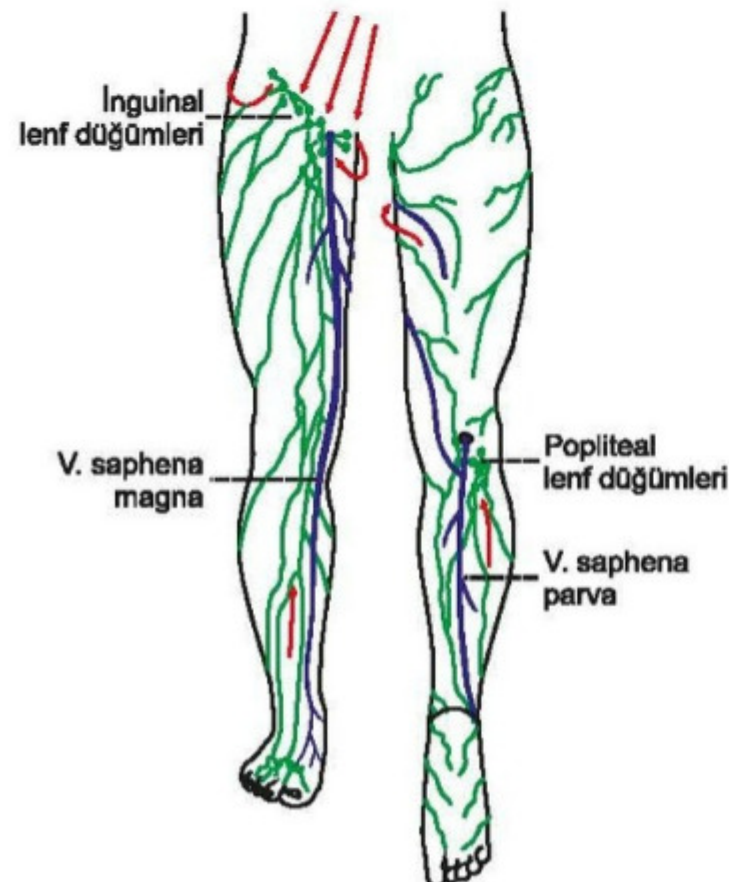
- **Nodi centrales (mediales):** Bu 3 grubun efferentlerini toplar.
- **Nodi apicales:** Aksiller lenf düğümlerinin terminal grubudur. Efferentleri truncus subclavius'u yapar.

V. cephalica'ya eşlik eden yüzeysel lenfatikler ile meme bezi üst dışının lenfatikleri **direkt olarak apikal lenf düğümlerine** ağırlırlar.

### Yüzeysel inguinal lenf düğümleri:

- Gluteal bölgeden, umbilicus altında kalan karın ön duvarından,
- Ligamentum teres uteri aracılığı ile fundus uteri'den,
- Perineum derisinden, perianal bölgeden, vagina'nın ve anal kanalın alt parçalarından, scrotum ve labium majus derisi
- Alt ekstremité büyük bölümü derisinin yüzeysel lenfini alır.

Alt ekstremitenin yüzeysel lenf damarları, yüzeysel inguinal lenf



Temel Bilimler 11. soru  
Anatomi 2022 ders notu (Ortak Not)  
2. Fasikül Sayfa 240

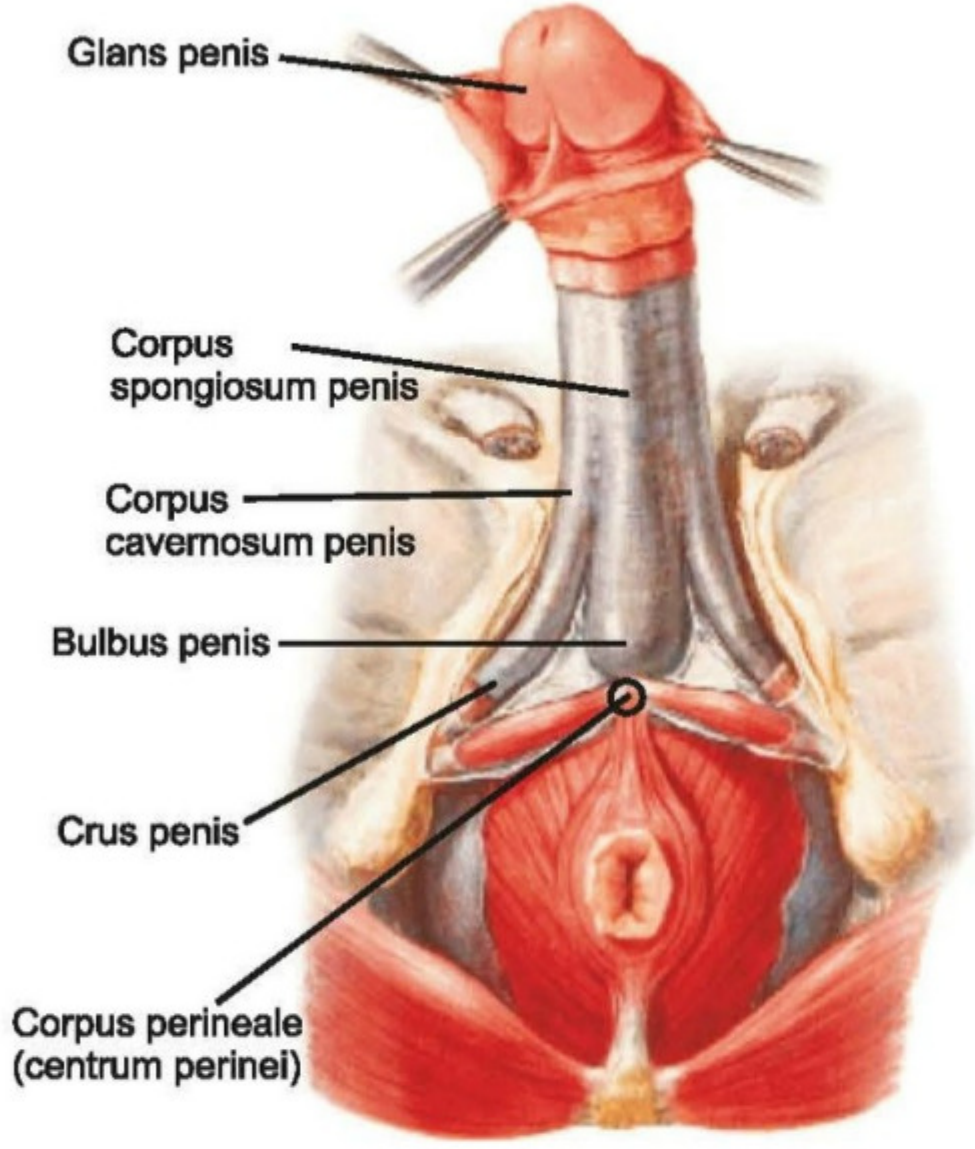
### Derin inguinal lenf düğümleri:

- V. femoralis'in medialinde bulunan 1-3 tane lenf düğümüdür. Düğümlerin bir tanesi, anulus femoralis'tedir ve buna Rosenmüller (**Cloquet**) lenf düğümü adı verilir.
- Glans penis (clitoridis) ve labium minus pudendi'lerin lenfi,
- Alt ekstremitenin derin lenf damarlarını,
- Popliteal lenf düğümlerinin efferentlerini alır.



## ERKEK DIŞ GENİTAL ORGANLARI

### PENIS



Radix penis ve corpus penis olarak iki parçası vardır.

**Radix penis;** yüzeysel perine aralığındadır. Bulbus penis ve crus penis denilen iki parçadan oluşur.

- **Bulbus penis,** corpus spongiosum penis denilen erektil yapının geniş olan arka bölümüdür.
  - **M. bulbospongiosus** tarafından örtülür.
- **Crus penis,** iki tanedir. Corpus cavernosum penis denilen erektil yapıların arka bölümleridir.
  - **M. ischiocavernosus** tarafından örtülürler.

**Corpus penis;** corpus cavernosum penis (iki tane) ile corpus spongiosum penis (bir tane) denilen üç erektil yapıdan oluşur. Bu erektil yapılar tunica albuginea ile sarılırlar.

- **Glans penis;** corpus spongiosum penis'in penis ucundaki genişlemesidir.
- Penis, karın duvarını örten yüzeysel fasyanın alt yaprağı (Scarpa fasyası) tarafından oluşturulan **lig. fundiforme penis** ve fascia profunda'nın oluşturduğu **lig. suspensorium penis** ile karın ön duvarına asılır.
- Penis'i saran derin fasyaya, **fascia penis profunda (Buck fasyası)** denir.

### Penis'in damar ve sinirleri

#### Arterleri;

- **A. pudenda interna**'dan gelen **3 çift** arterle beslenir;
  - **A. bulbi penis (2)** (spongioz cisim ve uretra'yı besler)
  - **A. profunda penis (2)** (kavernöz cisim besler, end arterdir ve anastomoz yapmaz, aa. helicinae'leri verir)
  - **A. dorsalis penis (2)** (üst tarafta gider, arterdir. Deri, fascia ve glans penis'i besler)

#### Temel Bilimler 11. soru

Anatomi 2022 ders notu (Ortak Not) 2. Fasikül Sayfa 276

#### Lenfatikleri:

- **Derisi;** nodi inguinales superficiales'e,
- **Glans penis;** nodi inguinales profundi ve nodi iliaci externi'ye,
- **Eretil dokular (spongioz ve kavernöz cisimler);** nodi iliaci interni'ye gider.

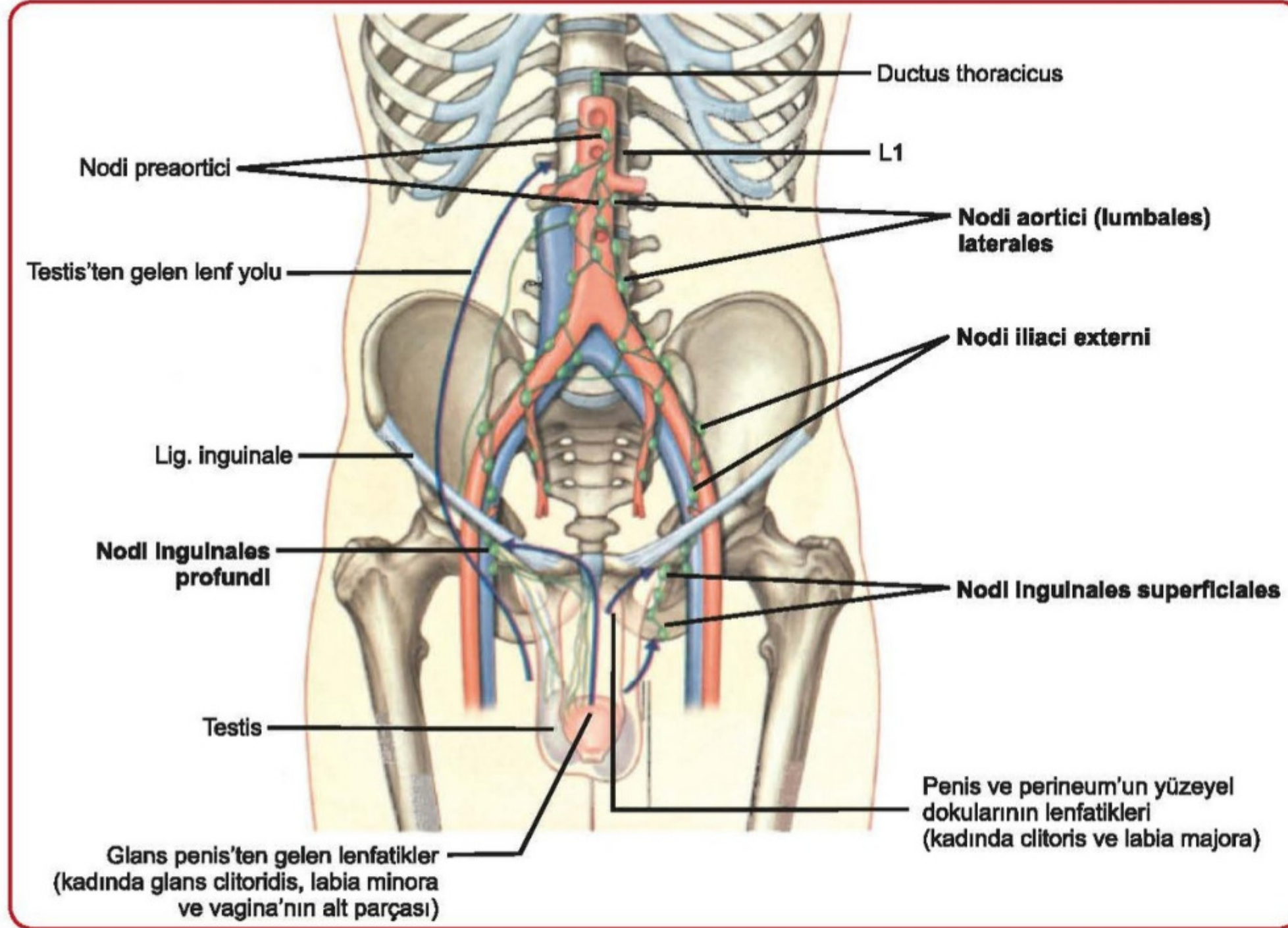
#### Innervasyonu:

- **Sensitifleri** n. pudendus'un n. dorsalis penis dalı tarafından alınır.
- **Parasempatikleri** S<sub>2-4</sub> nn. splanchnici pelvici'den (nn. erigentes), plexus hypogastricus inferior'a katılan liflerdir. Ereksiyonu sağlarlar.
- **Simpatikleri** L<sub>1-2</sub> segmentlerinden gelir. Ductus ejaculatorius'u gevşetip, ductus deferens ve vesicula seminalis kaslarının kasılmasını sağlayarak ejakulatı urethra'ya boşaltırlar. Bu sırada m. bulbospongiosus ve m. ischiocavernosus'lar da refleks olarak kasılırlar ve ejakulasyon gerçekleşir.



### 3. İNGUİNAL LENF NODLARI:

- Yüzeysel ve derin inguinal lenf nodlarının efferentleri, eksternal iliak lenf düğümlerine dökülür. Bu lenf nodları da, pelvis içinden gelen lenfi alan internal iliak lenf nodları ile ortak iliak lenf nodlarına (nodi lymphaticus iliaci communis'e), onlar da paraaortik lenfatiklere dökülür. Paraaortik (lateral aortik) lenf düğümlerinin efferentleri truncus lumbalis'ler olarak cisterna chyli'ye açılır.



#### A. Yüzeysel inguinal lenf düğümleri:

- Yüzeysel gluteal bölgeden, umbilicus'tan ve umbilicus altında kalan karın ön duvarından, ligamentum teres uteri aracılığı ile fundus uteri'den, dış genital organlardan, perianal bölgeden, vagina'nın ve anal kanalın alt parçasından ve alt ekstremitenin büyük bölümünden (ayak ve bacak

#### Karın ön duvarı lenf drenajı

Nodi lymphoidei axillares

Nodi lymphoidei inguinales

Temel Bilimler 11. soru

Anatomi (Erdoğan Tunç) 2022 ders notu 2. Fasikül Sayfa 360

#### B. Derin inguinal lenf düğümleri:

- V. femoralis'in medialinde bulunan 1-3 tane lenf düğümüdür. Düğümlerin bir tanesi, anulus femoralis'tedir ve buna Rosenmüller (Cloquet) lenf düğümü adı verilir.
- Alt ekstremitenin derin lenf damarlarını, popliteal lenf düğümlerinin, glans penis (clitoridis) ve labium minus pudendi'lerin lenf damarlarını alır.

### THYMUS

- Üst ve ön mediastinum'da yer tutar. 3. faringeal keseden gelişir. Medulla'sının karakteristik özelliği olan timus cisimleri (Hassall cisimleri), dejeneren tip VI epitelyal retiküler hücrelerdir. DiGeorge sendromu, timus hipoplazisi ile birlikte paratiroid bezlerin aplazisi ya da hipoplazisidir.