

# Orijinal Soru: Temel Bilimler 11

11. Glans penis'ten kaynaklandığı bilinen bir kanser olgusunun, aşağıdaki lenf düğümlerinden hangisi aracılığı ile metastaz yapması en olasıdır?

- A) Nodi inguinales profundi
- B) Nodi iliaci interni
- C) Nodi inguinales superficiales
- D) Nodi iliaci communes
- E) Nodi lumbales

Doğru Cevap:A

## HIZLI TEKRAR NOTLARIMIZDAN REFERANSLAR

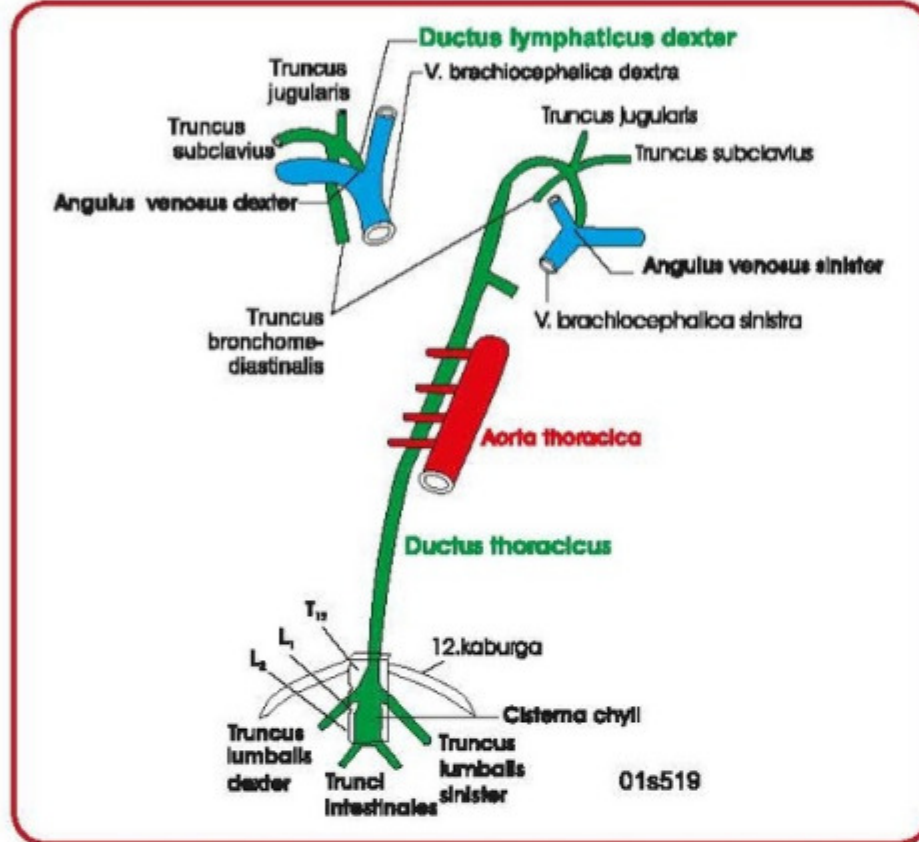
## İLGİLİ NOTLAR

82

TUS HAZIRLIK MERKEZLERİ

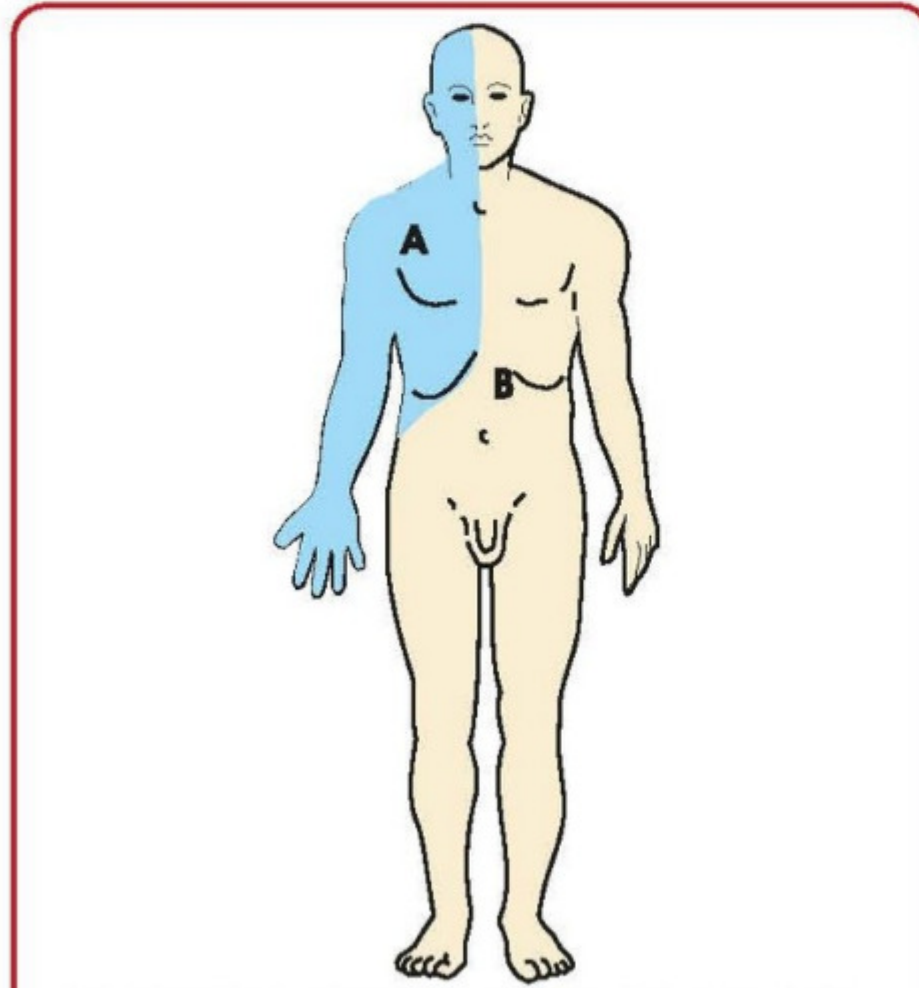


• **Truncus bronchomediastinalis'e dökülen lenfa...** Toraks organları ve memenin küçük kısmı



Ana lenf kanalları (duktuslar ve trunkuslar)

- **Truncus lumbalis'e dökülen lenfa...** Alt ekstremiteler
- **Trunci intestinales'e dökülen lenfa...** Karın içi organlar
- **Cisterna chyli'nin konumu...** L1-2 önünde
- **Ductus thoracicus'un başlangıcı...** T12 alt kenarı (cisterna chyli'nin üst ucundan)
- **Angulus venosus sinister'e açılan lenf damarı...** Ductus thoracicus



A: Lenfası ductus lymphaticus dexter ile taşınan bölge,

B: Lenfası ductus thoracicus ile taşınan bölge

Vücudun genel lenf akımı

• **Lenfası ductus lymphaticus dexter ile sağ angulus venosus'a taşınan yapılar...**

- Baş ve yüzün sağ yarısı
- Sağ üst ekstremité
- Sağ toraks duvarı ve sağ toraks boşluğunu dolduran organlar (sağ akciğer, sağ kalp, trachea'nın sağ yarısı vs...)
- Sağ meme
- Diafragma'nın sağ kubbesi ve buraya komşu karaciğer sağ lob bölümü ile **sol akciğer alt lobunun büyük bölümü** (bunlar hariç vücudun geri kalan kısmının lenfi ductus thoracicus ile taşıyıp sol angulus venosus'a gelir).

• **Prostata'nın lenfatikleri nerede sonlanır...** Nodi iliaci interni

• **Testis'in lenfası nerede sonlanır...** Nodi aortici laterales

• **Dilin ucu, alt santral dişler ve alt dudakın orta kısmının lenfi...** Nodi submentales

• **Dilin özel lenf düğümleri...** Nodus jugulodigastricus ve nodus juguloomochoideus

• **Tonsilla palatina'nın özel lenf düğümü...** Nodus jugulodigastricus

• **GIS ve toraks organlarının tümörlerinde boyunda palpe edilebilen lenf nodu...** Nodi supraclaviculares'ten bir tanesi (**Virchow nodülü**, trigonum supraclaviculare'de bulunur)

• **Aksiller lenf düğümleri...**

- Nodi pectorales (anteriores)
- Nodi subscapulares (posteriores)
- Nodi humerales (laterales)
- Nodi centrales, nodi apicales (terminal grup)

• **Üst ekstremité lenfinin geldiği aksiller lenf düğümü grubu...** Nodi humerales (laterales)

• **Meme lenfinin başlıca geldiği lenf düğümü grubu...** Nodi pectorales (anteriores)

• **Crista iliaca'nın yukarısında kalan bel ve sırt bölgesinin lenfinin geldiği lenf düğümü grubu...** Nodi subscapulares (posteriores).

- Umbilicus yukarısı karın ön duvarının lenfi nodi pectorales (anteriores)'e

- Umbilicus aşağısı yüzeysel inguinal lenf düğümleri gelir.

• **Yüzeysel inguinal lenf düğümleri (nodi inguinales superficiales)...**

- Yüzeysel gluteal bölgeden

- Umbilicus'tan ve umbilicus altında kalan karın ön duvarından

- Ligamentum teres uteri aracılığı ile fundus uteri ve isthmus tubae uterina bölgesinden

- Dış genital organlardan

- Perianal bölgeden, vagina'nın ve anal kanalın alt parçasından

- Ayağın ve bacağın lateral bölümü hariç alt ekstremité

Temel Bilimler 11. soru  
Anatomi Hızlı Tekrar 1. Fasikül Sayfa  
082

• **Derin inguinal lenf düğümleri (Rosen Müller ya da Cloquet lenf düğümü, nodi inguinales profundi)...**

- Glans penis (glans clitoridis) ve labium minus pudend'i'nin lenf damarlarını alır

- Derin inguinal lenf düğümleri vena femoralis'in medialinde anulus femoralis'te dizilidir.

### 36. ERKEK DIŞ GENİTAL ORGANLARI

- **Radix penis...** Yüzeysel perine analiğinde. **Bulbus penis;** corpus spongiosum penis denilen erektil yapının geniş olan arka bölümü (m. bulbospongiosus tarafından örtülür). **Crus penis;** iki tane, **corpus cavernosum penis** denilen erektil yapıların arka bölümleri (m. ischiocavernosus tarafından örtülürler)
- **Corpus penis...** Üç erektil yapıdan oluşur. Bu erektil yapılar tunica albuginea ile sarılırlar. **Corpus cavernosum penis** (iki tane). **Corpus spongiosum penis** (bir tane); **Glans penis,** corpus spongiosum penis'in penis ucundaki genişlemesidir.
- **Penis'i karın ön duvarına asan ligamentler...**
  - **Lig. fundiforme penis** (karın duvarını örten yüzeysel fasyanın alt yaprağı (Scarpa fasyası) tarafından oluşturulur)
  - **Lig. suspensorium penis** (fascia profunda'nın oluşturur)
- **Penis'i saran derin fasya...** Fascia penis profunda (Buck fasyası)
- **Penis'in arterleri** A. pudenda interna'dan gelen 4

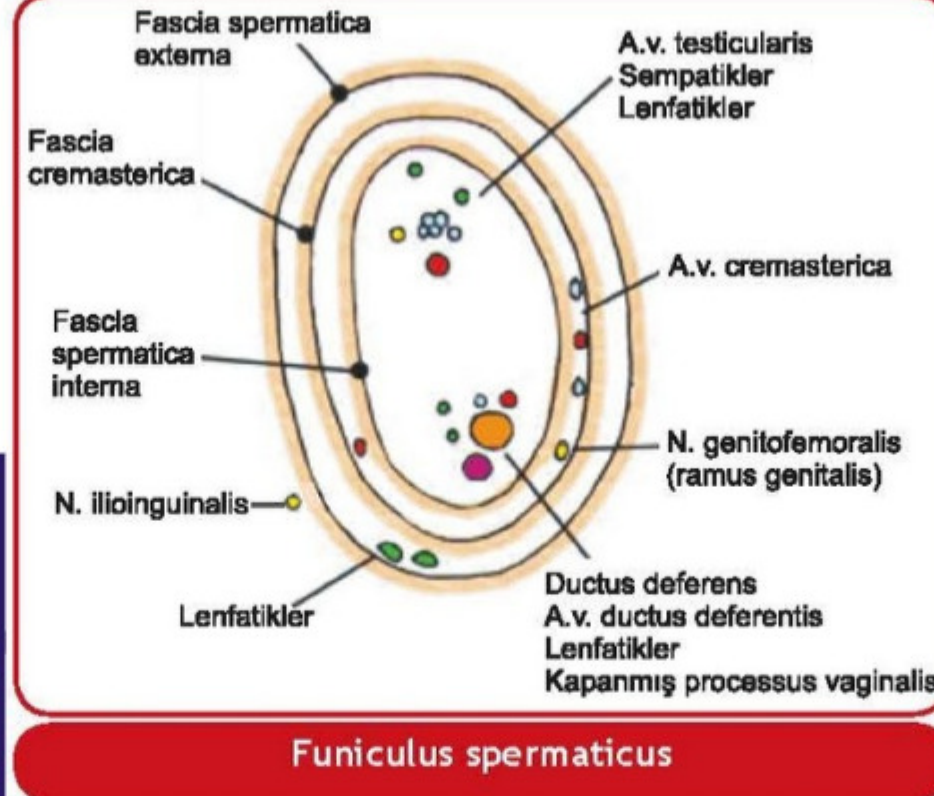
Temel Bilimler 11. soru  
Anatomi Hızlı Tekrar 1. Fasikül Sayfa  
096

- **Penis'in Lenfatikleri...**
  - **Derisi;** nodi inguinales superficiales'e,
  - **Glans penis;** nodi inguinales profundi ve nodi iliaci externi'ye,
  - **Erektil dokular (spongioz ve kavernoöz cisimler);** nodi iliaci interni'ye gider.
- **Penis'in parasempatikleri...** S2-4 nn. splanchnici pelvici'den (nn. erigentes), plexus hypogastricus inferior'a katılan liflerdir (Ereksiyonu sağlarlar)
- **Penis'in simpatikleri...** L1-2 segmentlerinden gelir (Ejakülasyonu sağlarlar)

- **Miksiyon ve defekasyonun kortikal istemli kontrol merkezi...** Lobulus paracentralis
- **Miksiyon, defekasyon ve ereksiyonun merkezi...** S2-4 (parasempatik)
- **Ejakülasyonun merkezi...** L1-2 (simpatik)

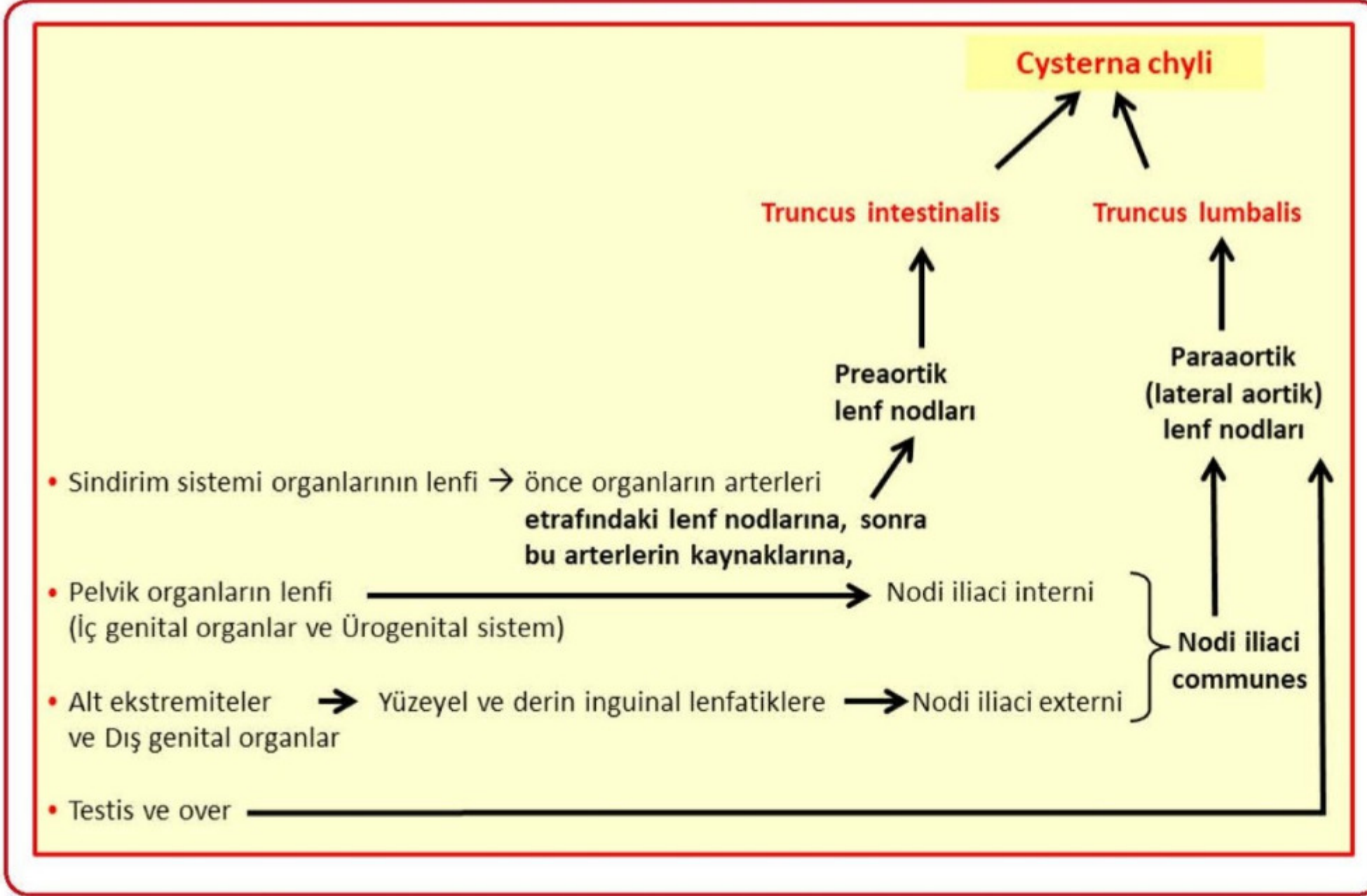
- **Scrotum (labium majus)'dan duyu taşıyan sinirler...**
  - N. genitofemoralis,
  - N. ilioinguinalis,
  - N. pudendus ve
  - N. cutaneus femoris posterior
- **Scrotum ve testisin tabakaları (dıştan içe doğru)...**
  - Deri,
  - Tunica dartos (Camper fasyasının (yüzeysel fasyanın yüzeysel yaprağı) devamı),
  - Fascia spermatica externa (M. obliquus externus abdominis'in devamı),
  - Fascia cremasterica ve m. cremaster (M. obliquus internus abdominis'in devamı),
  - Fascia spermatica interna (Fascia transversalis'in devamı),
  - Tunica vaginalis'in paryetal yaprağı (periorchium, peritoneum parietale'nin devamı)
  - Tunica vaginalis boşluğu (Periorchium ve epiorchium arasında),
  - Tunica vaginalis'in visseral yaprağı (epiorchium, peritoneum viscerale'nin devamı),
  - Tunica albuginea,
  - Tunica vasculosa

- **Funiculus spermaticus'ta bulunan yapılar (3 arter, 3 ven, 3 sinir, 3 diğer yapı)...**
  - A. testicularis, a. cremasterica, a. ductus deferentis,
  - Plexus pampiniformis (v. testicularis), v. cremasterica, v. ductus deferentis
  - Plexus testicularis, n. genitofemoralis'in r. genitalis'i, plexus ductus deferentis,
  - Ductus deferens, lenf damarları, processus vaginalis'in artıkları



### 37. ERKEK İÇ GENİTAL ORGANLARI

- **Erkek iç genital organları...**
  - Testis,
  - Epididymis,
  - Ductus deferens,
  - Glandula vesiculosa,
  - Ductus ejaculatorius,
  - Prostata ve
  - Gl. bulbourethralis'tir
- **Spermium'ların taşıdığı kanallar...**
  - Tubuli seminiferi contorti (spermatogenez)
  - Tubuli seminiferi recti
  - Rete testis
  - Ductuli efferentis testis
  - Epididymis
  - Ductus deferens (depo)
- **Testis'leri saran yapılar...**
  - Tunica vaginalis'in visseral yaprağı (epiorchium),
  - Tunica albuginea ve
  - Tunica vasculosa
- **Tunica vaginalis boşluğunda sıvı birikmesine ne isim verilir... Hidrozel**
- **V. testicularis hangi vene drene olur...**
  - Sağda v. cava inferior
  - Solda ise v. renalis sinistra
- **Testis kanserlerinin metastaz yaptığı lenf nodu...** Lateral aortik (paraaortik)
- **Scrotum kanserlerinin metastaz yaptığı lenf nodu...** Yüzeysel inguinal
- **Testis'in simpatikleri...** T10-11
- **Epididymis'in simpatikleri...** T11-12



• **Yüzeysel inguinal lenf düğümleri (nodi inguinales superficiales)...**

- Yüzeysel gluteal bölgeden,
- Umbilicus'tan ve umbilicus altında kalan karın ön duvarından,
- Ligamentum teres uteri aracılığı ile fundus uteri ve isthmus tubae uterinae bölgesinden,
- Dış ürogenital organlardan,
- Perianal bölgeden,

**Temel Bilimler 11. soru**

Anatomi (Erdoğan TUNÇ) Hızlı Tekrar 1.  
Fasikül Sayfa 094

**Derin inguinal lenf düğümü (nodi inguinales profundi)...**  
En fazla üç tanedir. Vena femoralis'in medialinde dizilidir. En üstte **Rosenmüller ya da Cloquet lenf düğümü** denir.

- Glans penis (glans clitoridis)
- Labium minus pudendi'nin lenfi, derin inguinal lenf düğümlerine gelir.

**Yüzeysel ve derin inguinal lenf nodları hangisine drene olur...** Ekstenal iliak lenf nodlarına (onlar da internal iliak lenfatiklerle birlikte ortak iliak lenf nodlarına, onlar da paraaortik lenf nodlarına, sonra da truncus lumbalis aracılığı ile cisterna chyli'ye ve tabii ki ductus thoracicus'a drene olacaktır)

**SORULAR**

207. Göbek hizasının üstünde, karın ön duvarı derisinde meydana gelen bir inflamasyonda, aşağıdaki lenf nodüllerinden hangisi **öncelikle** etkilenir?

- A) Yüzeysel inguinal lenf düğümleri
- B) Aksiller lenf düğümlerinin anterior grubu
- C) Aksiller lenf düğümlerinin apikal grubu
- D) Parasternal lenf düğümleri
- E) Derin inguinal lenf düğümleri

**Doğru cevap: B**

208. Aşağıdaki vücut bölümlerinden hangisinin lenfi ductus thoracicus ile taşınmaz?

- A) Sol alt ekstremité
- B) Sağ suprarenal bez
- C) Sol ovaryum
- D) Dalak
- E) Sağ akciğer

**Doğru cevap: E**

209. Aşağıdaki yapı / bölgelerden hangisinin lenfi aksiller lenf düğümlerine **gitmez**?

- A) Glandula mammaria
- B) Göbek hizasının yukarısında kalan karın ön duvarı
- C) Crista iliaca'nın yukarısında kalan sırt derisi
- D) Dış genital organlar
- E) Üst ekstremité

**Doğru cevap: D**