

# Orijinal Soru: Klinik Bilimler 219

219.Nöroaksiyel blok yapılırken orta hatta ilk geçilen ligaman aşağıdakilerden hangisidir?

- A) Supraspinöz ligaman
- B) İnterspinöz ligaman
- C) Ligamentum flavum
- D) Anterior longitudinal ligaman
- E) Posterior longitudinal ligaman

Doğru Cevap:A

## KAMP NOTLARIMIZDAN REFERANSLAR



TUS HAZIRLIK MERKEZLERİ

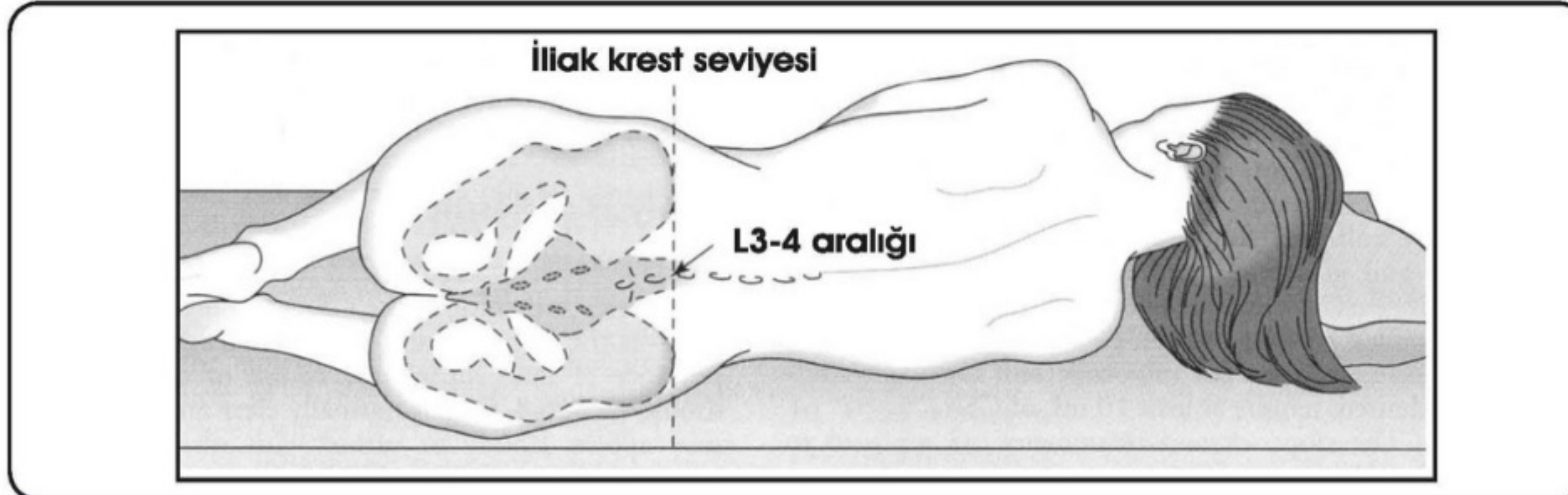
39

- Bulber tutulum, ekstremitelerde sınırlı olana göre daha kötü seyreder.
- Riluzol**, mortaliteyi geciktirebilir.
- Edaravon** günlük işlevsellikteki düşüşü azaltır.

### PSEUDOBULBER PARALİZİ

- Genellikle hipertansiyon ve ateroskleroza olan kişilerde
- Kortikospinal ve kortikobulber yollarda **\*\*TUS\*\***
- Beyin derin bölgelerinde iki taraflı lakuner enfarktların ortaya çıktığı klinik tablo
- Bulbusta lezyon yoktur. **Bulber nükleuslar sağlam \*\*TUS\*\***
- 9-10-11-12. kraniyal sinirler etkilenir. \*\* TUS\*\***
- Hastada yutma güçlüğü, dizartri (konuşma güçlüğü) ve **ufak adımlarla yürüme dikkati çeker. \*\*TUS\*\***
- Sıklıkla idrar kaçırmalar ve **sebepsiz ağlama ve gülme nöbetleri** eşlik eder.
- Dilde atrofi ve fasikülasyon gelişmez.**

## DİĞER NÖROLOJİ KONULARI



Klinik Bilimler 219. soru  
Küçük stajlar Kamp Notu 1. Fasikül Sayfa 039

### LUMBAL POKNSİYON (LP)

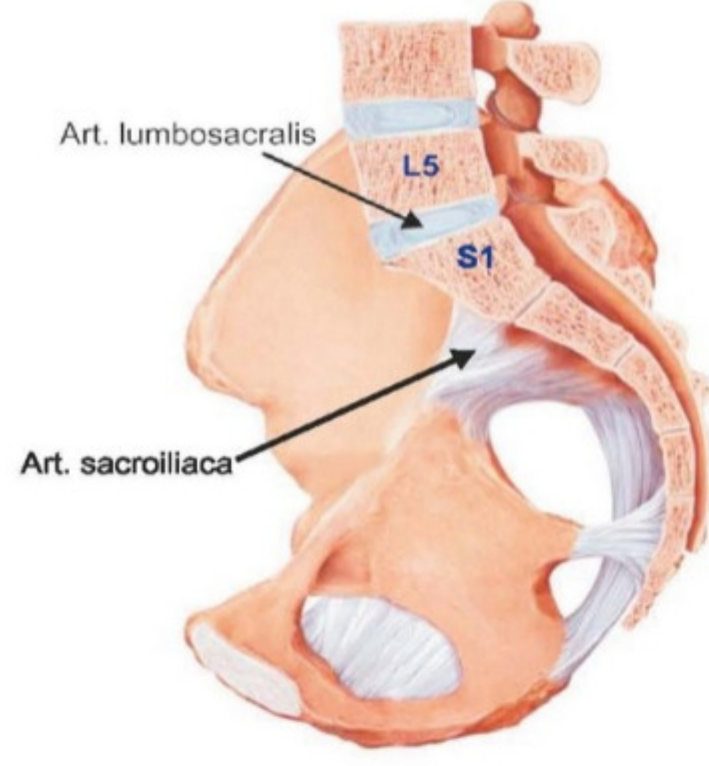
İki amaçla yapılır:

1. Analiz için BOS örneği alınması
  2. BOS drenaj ve basınç azaltılması
- Erişkinlerde en sık **L3-L4** aralığından alınır. Bu seviye **iliak çıkıntı** hizasındadır.
  - İkinci en sık L4-L5 aralığından yapılır.
  - Medulla spinalis L1'de bittiği için L2/L3'ten L5/S1'e kadar tüm aralıklar daha güvenlidir.
  - Deri - yağ dokusu -supraspinöz ligament - interspinöz ligament - epidural boşluk -dura mater - araknoid meter - subaraknoid boşluğa ulaşılır.

Endikasyonları

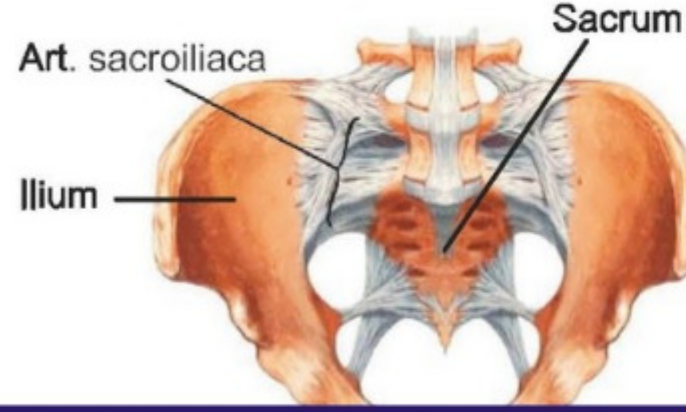
- ✓ BOS basıncı ölçülmesi
- ✓ Hücre, kimyasal ve bakteriyolojik incelemeler (subaraknoid kanamalar, menenjit, ensefalit)
- ✓ Miyelografi, sisternografi için radyopak madde verilmesi
- ✓ **Tedavi amacıyla:** Kemoterapi (ömeğin; sitozin arabinozid enjeksiyonu)

## İLGİLİ NOTLAR



### ARTICULATIO LUMBOSACRALIS

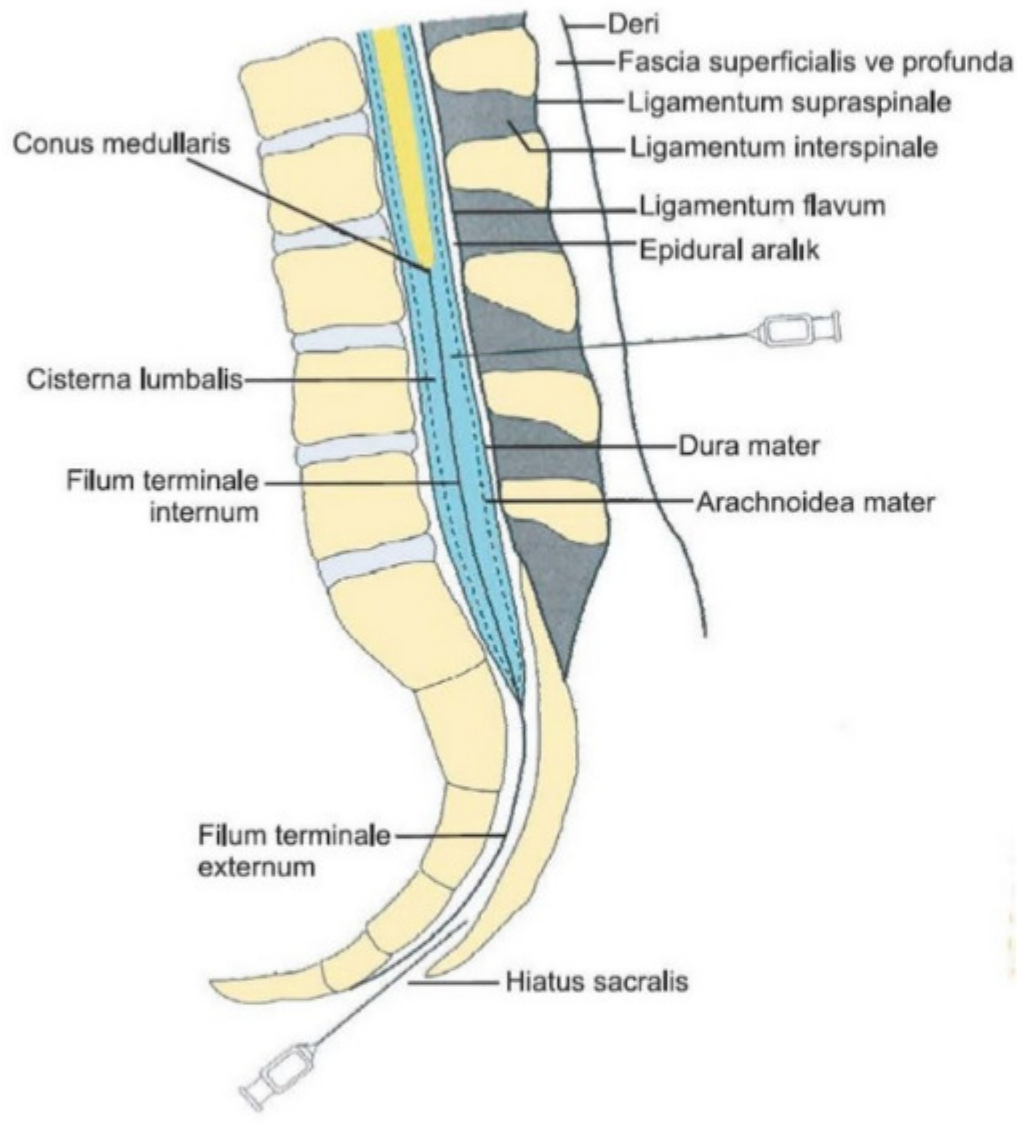
- L<sub>5</sub> vertebra'nın sakrum'la yaptığı **symphysis** tipi eklemdir.
- **Ligamentum iliolumbale** denilen, L<sub>5</sub> vertebra'nın processus transversus'undan crista iliaca'ya uzanan vertebropelvik bir ligamenti vardır.



### ARTICULATIO SACROILIACA

- Sakrum ile ilium arasında **plana** tipi eklemdir.
- Her iki kemikteki **facies auricularis**'ler arasında yer alır.
- Esas fonksiyonu, vücut ağırlığını columna vertebralis'ten alt ekstremitelere aktarmaktır.

Klinik Bilimler 219. soru  
Anatomi Kamp Notu 1. Fasikül Sayfa 046



#### Lumbal ponksiyon'da sırasıyla geçilen yapılar;

- Deri ve fasya
- Lig. supraspinale
- Lig. interspinale
- **Lig. flavum**
- **EPİDURAL ARALIK**
- **Dura mater**
- Subdural aralık
- Arachnoidea mater
- Subaraknoid aralık

Epidural aralık, dura mater ile;

- **Arkada;** lig. flavum
- **Önde;** lig. longitudinale posterius arasındadır.