

Orijinal Soru: Klinik Bilimler 224

224.Kalkaneokuboid-talonav iküler eklemden yapılan ayak amputasyonuna aşağıdaki isimlerden hangisi verilir?

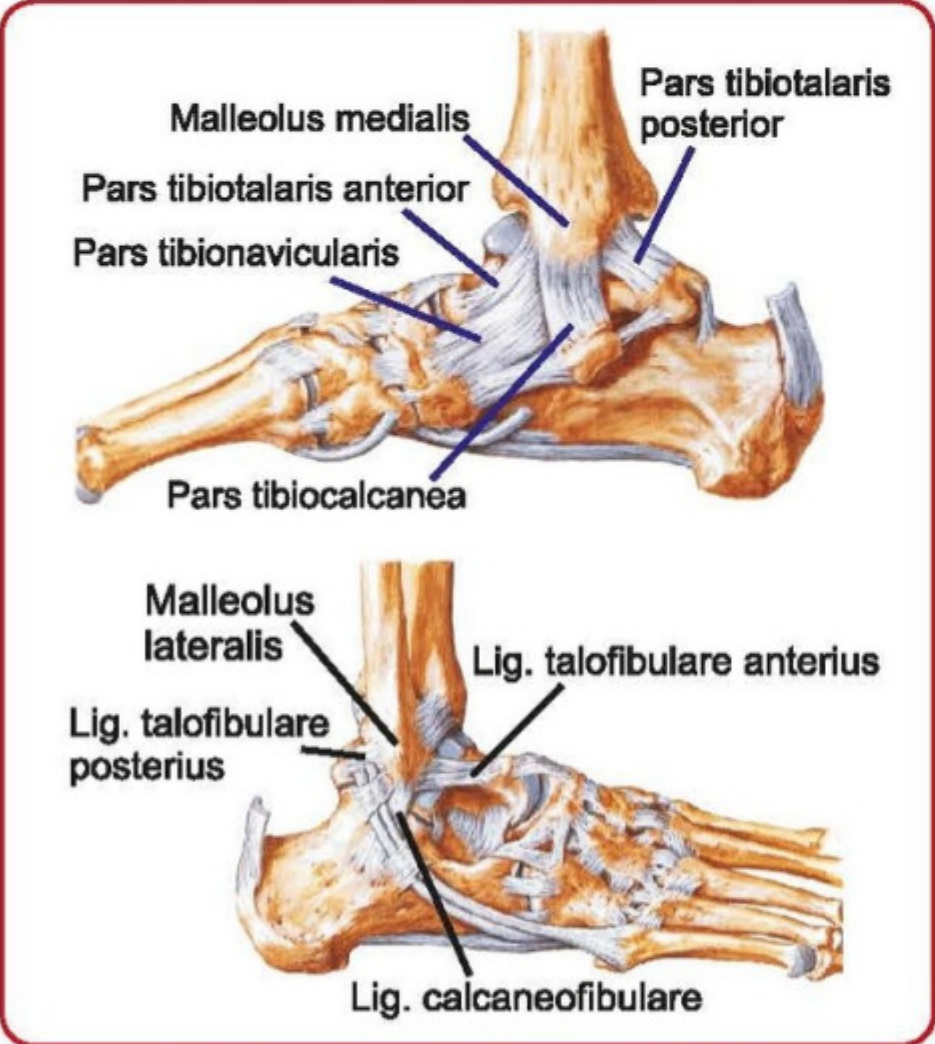
- A) Lisfranc
- B) Syme
- C) Ray
- D) Chopart
- E) Boyd

Doğru Cevap:D

HIZLI TEKRAR NOTLARIMIZDAN REFERANSLAR



Ayağın aşırı eversiyonunu engelleyen bağ	Ayağın aşırı inversiyonunu engelleyen bağ
Lig. deltoideum (lig. collaterale mediale)	Lig. collaterale laterale
*pars tibiotalaris anterior, *pars tibionavicularis, *pars tibiocalcanea, *pars tibiotalaris posterior	*lig. talofibulare anterior (inversiyonda ilk yaralanan bağ), *lig. talofibulare posterior, *lig. calcaneofibulare



Ayak bileğindeki ligamentler

Klinik Bilimler 224. soru
Anatomi Hızlı Tekrar 1. Fasikül Sayfa 023

* **Art. tarsi transversa (Chopart)...** Art. talocalcaneonavicularis (sferoid) + art. calcaneocuboidea (sellar)

* **Art. calcaneocuboidea'nın bağları...**
- Lig. plantare longum
- Lig. plantare brevis
- Lig. bifurcatum (Chopart ligamenti)

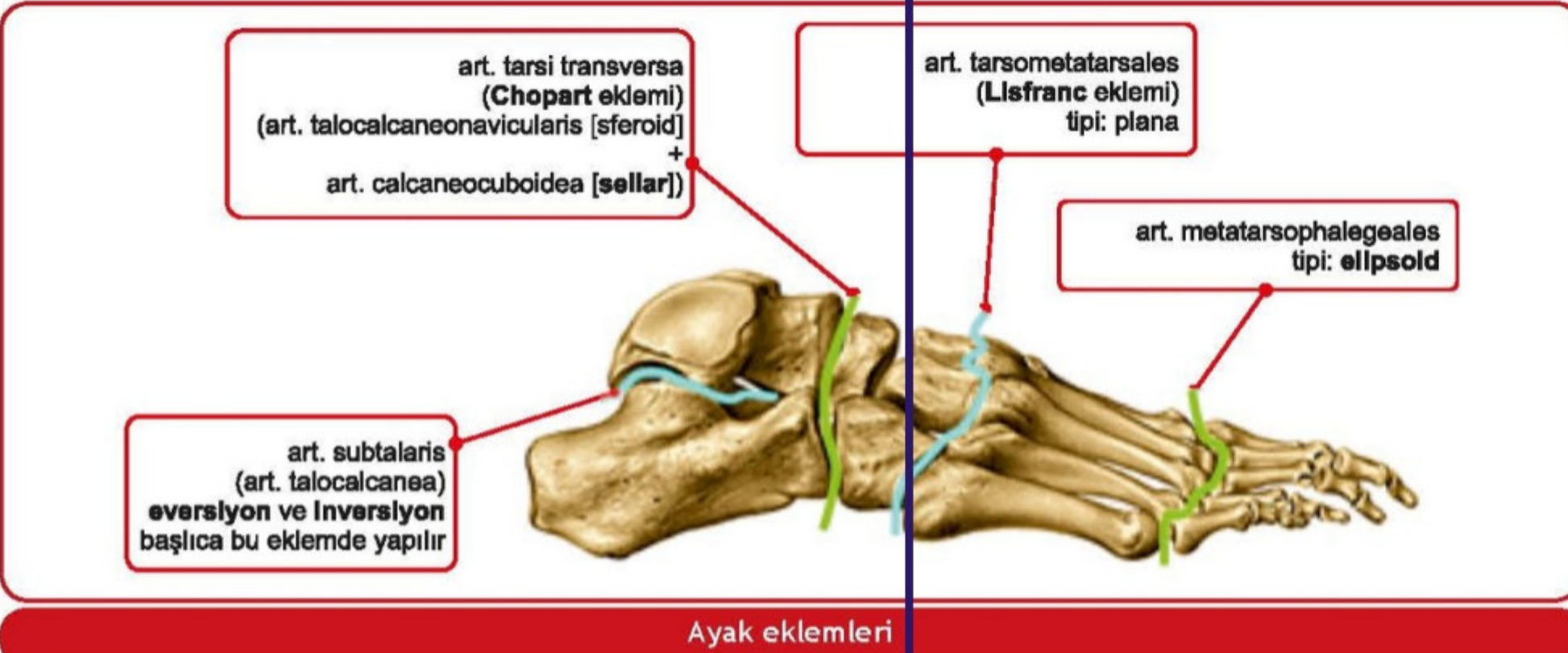
* **İnversiyon tarzı burkulmalarda calcaneus'ta avülsiyon kırıklarına neden olan ligament...** Lig. bifurcatum (Chopart ligamenti)
* **Kopması pes planus'a neden olan ligament...** Lig. calcaneonavicularare plantare (spring ligament; ayağın longitudinal arkusunun devamlılığında en önemli ligament)

* **Artt. tarsometatarsales (Lisfranc)'in tipi...** Plana
* **Artt. metatarsophalangeae'nin tipi...** Ellipsoid
* **Ayağın transvers arkusunu en çok destekleyen kas...** M. fibularis (peroneus) longus
* **Ayağın transvers arkusunu oluşturan kemikler...** Distal sıra tarsal kemikler ile metatarsal kemiklerin bazisleri tarafından oluşturulur
* **Arcus pedis longitudinalis'in pars medialis'ine katılmayan TEK tarsal kemik...** Os cuboideum
* **Ayağın medial arkusunu oluşturan kemikler...** Os cuboideum hariç, tüm tarsal kemikler ile ilk üç metatarsal kemik
* **Arcus pedis longitudinalis'in pars medialis'ini destekleyen yapılar...**
- Aponeurosis plantaris
- Lig. calcaneonavicularare plantare
- M. tibialis anterior
- M. tibialis posterior (en önemli kas)
- M. fibularis longus

* **Ayak kemerlerinin pasif destekleri...**

- Kemik şekilleri
- Aponeurosis plantaris
- Lig. plantare longum ve brevis
- Ligamentum calcaneonavicularare plantare

Klinik Bilimler 224. soru
Anatomi Hızlı Tekrar 1. Fasikül Sayfa 023



Ayak eklemleri

İLGİLİ NOTLAR